Cousu main

La chirurgie à l'Hôpital de Grenoble
du scalpel au robot

XVIIIe · XXIe s.

Livret
de l'exposition
temporaire
présentée en
2020-21

MUSÉE GRENOBLOIS
DES SCIENCES MÉDICALES

Cousu main

La chirurgie à l'Hôpital de Grenoble du scalpel au robot

XVIIIe • XXIe s.

Mai 2021

MUSÉE GRENOBLOIS
DES SCIENCES MÉDICALES

Sommaire

page 3 Une exposition au Musée grenoblois des Sciences médicales • *préface*
5 La chirurgie, une histoire ancienne • *introduction*

Les premiers développements de la chirurgie grenobloise
6 Barbiers, opérateurs ambulants et chirurgiens • XVIe et XVIIe s.
8 Un chirurgien en chef à l'Hôpital et une école de chirurgie • XVIIIe s.
12 L'Hôpital-hospice, lieu d'enseignement de la chirurgie • XIXe s.
14 Des espaces hospitaliers dédiés à la chirurgie • 1913-1950
18 Une spécificité grenobloise : le traitement chirurgical de la tuberculose • XXe s.

L'essor de la chirurgie moderne à Grenoble
20 L'émergence des spécialités chirurgicales • après 1950
22 Le raffinement des techniques chirurgicales • à partir de 1980

Les disciplines à l'appui de la chirurgie
24 L'anesthésie et la réanimation
26 L'imagerie médicale : ses développements à Grenoble et ses applications au bénéfice de la chirurgie
30 Les GMCAO, gestes médico-chirurgicaux assistés par ordinateur
32 Le laboratoire d'anatomie, outil évolutif d'enseignement de la chirurgie

Les spécialités chirurgicales au CHU Grenoble Alpes
34 La chirurgie thoracique
36 La chirurgie cardiaque et la chirurgie vasculaire
38 De la chirurgie générale à la chirurgie digestive
40 La chirurgie endocrinienne
42 La chirurgie urologique
44 La chirurgie orthopédique et la chirurgie traumatologique
46 La neurochirurgie
48 La chirurgie ophtalmologique
50 La chirurgie ORL
52 La chirurgie maxillo-faciale et la chirurgie plastique
54 La chirurgie de la main

59 Demain, la chirurgie • *conclusion*
60 Anatomistes, chirurgiens et artistes
63 Contributions & remerciements

Cousu main

La chirurgie à l'Hôpital de Grenoble

du scalpel au robot

Avec cette exposition et le présent fascicule qui la restitue, l'association du Musée grenoblois des Sciences médicales relate l'évolution de la chirurgie à l'hôpital de Grenoble, des périodes anciennes au cours desquelles les gestes opératoires étaient pratiqués par des barbiers et des chirurgiens ambulants jusqu'à la période actuelle marquée par de considérables transformations des pratiques et des moyens.

Le visiteur est invité à découvrir les principales étapes de cette évolution et les faits les plus marquants : le rôle des Pères de la Charité, le recrutement de chirurgiens attachés au service de l'hôpital à partir du XVIIIe siècle ; l'identification d'espaces spécifiques à la pratique de la chirurgie et l'amélioration de la formation au XIXe siècle. Au XXe siècle, la construction sur la commune de La Tronche d'un nouvel établissement équipé de « salles d'opération » contribue à la modernisation de la chirurgie grenobloise. À partir des années 60, avec la création du Centre hospitalier universitaire, la mise en place du plein-temps hospitalier et la création de la Faculté de médecine, la chirurgie hospitalière s'impose sur le territoire d'une agglomération en pleine expansion. Enfin dans les années 70, la mise en service des « blocs opératoires », des nouveaux hôpitaux (Hôpital des Sablons et Hôpital Sud à Échirolles) consacre la chirurgie hospitalière et ses équipes. Objets, photos et documents permettent d'appréhender les perfectionnements dans les domaines spécifiques que sont l'hygiène, l'anesthésie et l'imagerie, entre autres, sans lesquels la chirurgie n'aurait pas pu progresser.
La seconde partie de ce parcours scénographique illustre l'inhérente évolution de la chirurgie générale vers les spécialités chirurgicales et identifie les principaux acteurs ayant contribué à leur essor. L'accent est mis sur les avancées originales les plus modernes et parfois d'avant-garde dans divers domaines, Grenoble étant devenu un pôle remarquable d'innovation et de recherche, comme par exemple dans les domaines de la neurochirurgie et de la robotique. Une réflexion concernant la chirurgie du futur conclut ce parcours.
Outre l'importance du laboratoire d'anatomie dans l'évolution de la chirurgie grenobloise, hommage est également rendu aux qualités artistiques de certaines personnalités chirurgicales.

Cette exposition satisfait aux objectifs du musée qui s'attache depuis 1992, date de sa création, à valoriser l'histoire sanitaire et médicale de notre région. Étant donné les contraintes liées à la pandémie de Covid 19, l'ouverture de celle-ci a été retardée de plusieurs mois mais nous espérons qu'elle suscitera l'intérêt du public à partir de mai 2021. Que ce fascicule permette d'en garder mémoire.

Sylvie Bretagnon
Responsable du musée, chargée des affaires culturelles du CHU Grenoble Alpes
Pr Jean-François Dyon
Ancien chirurgien du CHU Grenoble Alpes, Président de l'Association du Musée grenoblois des Sciences médicales

La chirurgie, une histoire ancienne

Des pièces archéologiques attestent d'amputations et de trépanations pratiquées au Néolithique. Dans l'Antiquité, les écrits de Celse, les instruments découverts dans les ruines de Pompéi et les textes de Galien témoignent des connaissances en chirurgie. Cependant, en Occident, les dissections cadavériques, trop rares, vont laisser les praticiens dans l'ignorance anatomique jusqu'au XIIIe siècle. Les médecins, des clercs lettrés préconisent des indications thérapeutiques reléguant la chirurgie à un rang inférieur. À des laïcs plus manuels – inciseurs, opérateurs et chirurgiens barbiers – ils laissent les saignées, les réductions de fractures et l'arrachage de dents. Les chirurgiens barbiers, regroupés en confrérie au XIVe siècle, entrent en conflit avec les médecins « lettrés » de la faculté de Paris. Un procès s'ensuit aboutissant, en 1691, à la séparation de la barberie et de la chirurgie.

À la Renaissance, une certaine permissivité laissée à l'étude anatomique permet à **André Vésale** de faire entrer l'anatomie dans la modernité. Les travaux d'**Ambroise Paré,** marquent un pas avec le remplacement de la cautérisation par la ligature des vaisseaux, mais deux obstacles à l'acte opératoire persistent : l'infection des plaies et la douleur contraignant les chirurgiens à agir rapidement.

En 1731, Louis XV fonde à Paris l'Académie royale de chirurgie, une institution destinée à mieux diffuser les connaissances et former des chirurgiens. De nombreuses pathologies sont alors comprises et traitées, faisant de Paris pendant près de 300 ans la capitale mondiale de la chirurgie. **En 1782, une école de chirurgie ouvre à Grenoble.** Au début du XIXe siècle, l'École de médecine est créée, intégrant l'enseignement de la chirurgie. Transformée à plusieurs reprises, elle accueille un nombre croissant d'étudiants.

Au XIXe siècle, deux découvertes majeures marquent l'évolution de la chirurgie : **l'anesthésie et l'asepsie.**

À Grenoble, la création de la faculté de médecine et de pharmacie en 1962, puis la construction des établissements hospitaliers contribuent à la modernisation de la discipline. À partir des années 70, l'accessibilité au laboratoire d'anatomie, la liberté d'innover et la proximité de centres scientifiques favorisant les échanges font exploser les spécialités et les techniques chirurgicales.

Au final, la chirurgie bénéficie en soixante ans de progrès considérables, plus que pendant les 5 000 ans d'histoire qui ont précédé.

Barbiers, opérateurs ambulants & **chirurgiens** aux XVIe et XVIIe s.

À Grenoble au XVIe siècle, les pèlerins reçoivent l'hospitalité dans les maisons de bienfaisance. Les plus faibles sont autorisés à y séjourner jusqu'à leur convalescence, les femmes enceintes y sont admises un mois avant leurs couches et les enfants trouvés, nourris pendant trois ans. Les malades aisés sont acceptés à la condition d'apporter un lit garni et de s'entretenir à leurs frais.

L'Hôpital Notre-Dame constitue l'une de ces principales maisons. **En 1539, le barbier Hugues Reynier est engagé comme chirurgien des pauvres,** moyennant deux florins par mois, pour soigner les malades. Ce titre lui confère l'autorisation de *« **raser, panser les plaies et les blessures et saigner** »*. En 1541, le chirurgien Pierre Blanc est mandaté de trente sols pour avoir guéri un malade de l'Hôpital Notre-Dame et la même année Claude Port, opérateur ambulant, est appelé pour *« **coupper ung petit enfant et luy oster une grosse pierre de gravelle...** »*.

En 1627, les maisons hospitalières sont réunies en un seul établissement charitable : l'Hôpital Notre-Dame. Dans ce grand hôpital dont la construction est achevée en 1638, médecins et maîtres en chirurgie s'engagent tour à tour pendant un mois pour faire le service. Par ailleurs, on continue de faire appel à certains spécialistes : ainsi, en 1639, Joseph Covillard de Montélimar intervient pour *« faire tailler la pierre d'une malade de l'hôpital »*.

Autre figure pour mesme effet auec vn bastõ courbe au milieu duquel il y a vne eminence pour poulser l'os en sa place, & deux cheuilles gardans de vaciller çà & là.

Pour certaines opérations, on fait appel à des opérateurs ambulants, hommes de l'art spécialisés.
En 1551, Jean Têtu, chirurgien barbier, est commissionné par la ville, pour une période de trois ans, aux gages de deux florins par mois.
« À la charge que le dit Têtu debvra servir et médiciner tous les pouvres malades et ulcérés de tous les hôpitaulx de la présente cité, tous les jours et à toutes les heures qui sera mandé pour ce, et tant en dangier de peste, guerre et autre dangers (...), aller servir en personne, à l'hôpital de l'Isle, tous les malades et dangereux de peste de la présente cité en luy fournissant des drogues et onguents, et en temps de pestes luy seront établis aultres gages, que seront advisés par les consuls. »
Archives municipales de Grenoble, BB 14

Remise en place du bras ou de l'épaule.
Gravures extraites de *Dix livres de la chirurgie,* Ambroise Paré, 1564 (fac-similé), coll. MGSM
Avant la naissance de la chirurgie moderne, les opérations s'apparentent davantage à de simples manipulations, sans geste invasif.

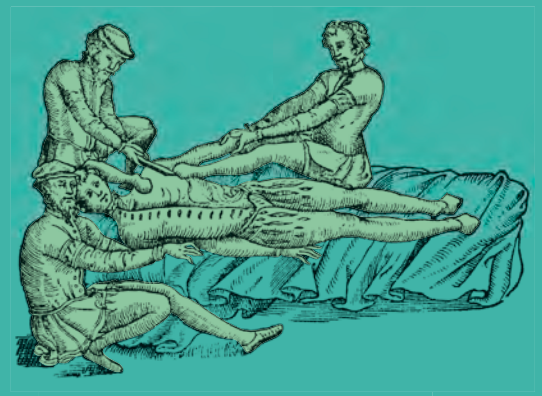

Autre figure pour semblable disposition, qui monstre à reduire l'os du haut du bras en le poulsant auec le talon, & vn autre qui semblablement le hause auec vn lien.

Ci-dessous : Grenoble vers 1575.
Le vray portraict de la ville de Grenoble, gravure de Pierre Prévost.
En 1627, le maréchal de Créqui propose de construire un nouvel hôpital hors la ville car il n'y a pas d'espace convenable à l'intérieur. C'est à proximité du couvent ruiné des Jacobins (N, en bas du plan) que seront établis les Hôpitaux Notre-Dame, Saint-Étienne (militaire) et Sainte-Marthe.



Au XVIIIe s. un **chirurgien en chef** à l'Hôpital & une **école** de chirurgie

Pour améliorer le service médical et chirurgical de ses armées, Louis XIII autorise les religieux de la Charité à exercer la médecine et la chirurgie dans une quarantaine d'hôpitaux du Royaume. En 1661, quatre religieux de l'ordre de Saint-Jean-de-Dieu, dont un chirurgien et un professeur d'anatomie, viennent à Grenoble « ***traiter, panser et médicamenter les pauvres de l'Hôpital Notre-Dame*** ». Ils s'engagent également à instruire et former quelques jeunes garçons pour pratiquer les opérations. Contraints de quitter l'hôpital en 1680, ils fondent à proximité l'Hôpital Saint-Étienne, futur hôpital militaire, pour soigner les soldats malades et blessés des armées.

Afin de faire régner l'ordre et lutter contre la mendicité, mendiants et prostitués sont regroupés et enfermés dans les bâtiments de l'Hôpital Notre-Dame établi comme Hôpital général. Contre rémunération, **les chirurgiens pratiquent des saignées, des opérations sur les hernies et parfois des amputations.** Vers 1730, le maître en chirurgie **Paul-François Varillon** traite les enfants malades et les femmes atteintes du mal vénérien. Ceci lui confère le titre de **chirurgien en chef de l'hôpital.** En 1761, Soffreon lui succède et Martinais lui est adjoint.

Amputation d'un bras.
Gravure, XVIIIe s.

Chirurgie de l'œil.
Extrait du *Traité complet de l'anatomie de l'homme*, des Drs Bourgery et Bernard, 1867 ; aiguilles pour opérer la cataracte, XIXe s., coll. MGSM

Des chirurgiens étrangers
En 1756, un certain Mafioty, oculiste italien, est appelé à Grenoble pour « lever la cataracte ».

Pour former des chirurgiens capables de servir dans les armées et exercer dans les campagnes, des écoles de chirurgie sont ouvertes dans le Royaume. À Grenoble en 1771, l'Intendant du Dauphiné rend public l'enseignement destiné jusqu'ici aux seuls religieux. Huit jeunes gens, parmi lesquels **Dominique Villars,** sont choisis pour être instruits gratuitement. En échange, ils s'engagent à s'établir dans une ville ou une campagne de la province. **En 1782, ce cours est supprimé et une école publique est ouverte, contribuant à la formation en quatre années de jeunes chirurgiens.**

Trépanation.
Gravure, planche extraite de *L'Encyclopédie* de Diderot & d'Alembert, 1777-1779

Fournitures et matériel pour les élèves
de l'école de chirurgie de Grenoble :
« *Chaque élève sera muni d'un lancetier, garni de six bonnes lancettes, d'une ligature, de deux bons rasoirs, d'une pince à anneaux, et d'une feuille de myrte pour les pansements, d'une paire de ciseaux à linge, et d'un étui de scalpels ; ils seront aussi pourvus des livres d'anatomie et de chirurgie qui leur seront indiqués par le Religieux démonstrateur.* »
Règlement de 1782 (extrait)

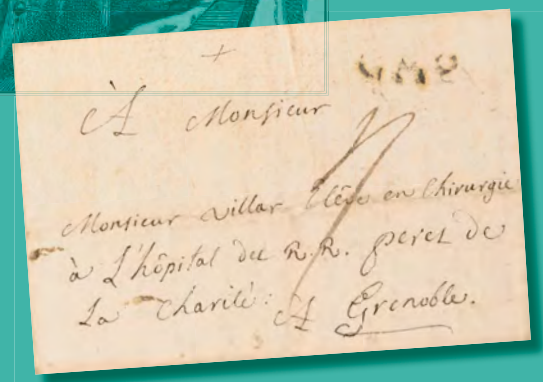

Enveloppe à l'adresse de Dominique Villars.
Coll. Muséum de Grenoble
En 1771, passionné de botanique, Villars quitte son Champsaur natal pour entrer comme élève à l'École de chirurgie.

La lutte contre les charlatans
Annonce de l'ordonnance rendue par l'intendant de Grenoble, Pajot de Marcheval, pour lutter contre le charlatanisme.
Journal de Paris, 1782
Parmi les moyens mis en œuvre, la création d'une école gratuite de chirurgie dans l'Hôpital militaire, succédant au cours donné par les Pères de la Charité.

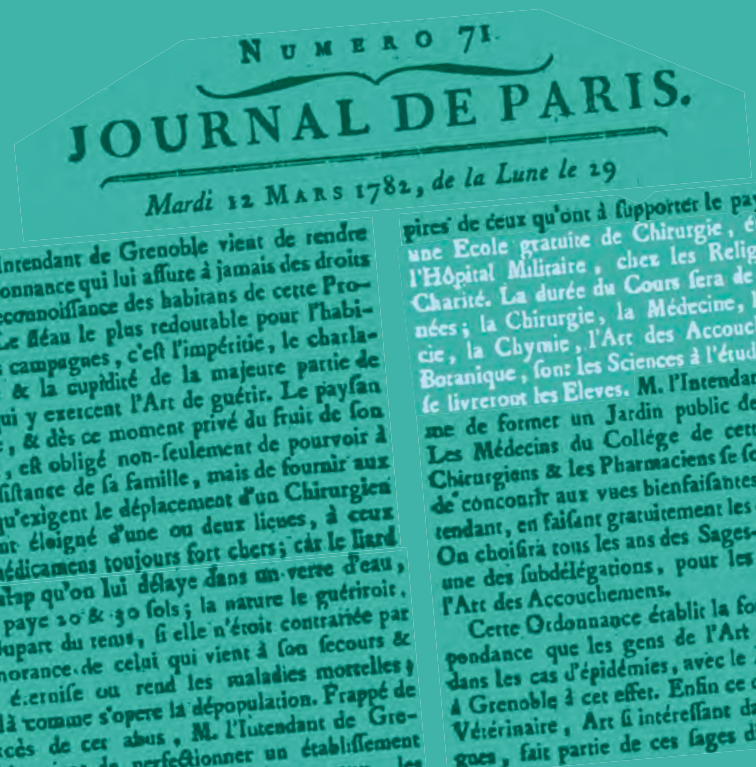

NUMERO 71.

JOURNAL DE PARIS.

Mardi 12 MARS 1782, *de la Lune le* 29

M. l'Intendant de Grenoble vient de rendre une Ordonnance qui lui assure à jamais des droits sur la reconnoissance des habitans de cette Province. Le fléau le plus redoutable pour l'habitant des campagnes, c'est l'impéritie, le charlatanisme & la cupidité de la majeure partie de ceux qui y exercent l'Art de guérir. Le paysan malade, & dès ce moment privé du fruit de son travail, est obligé non-seulement de pourvoir à la subsistance de sa famille, mais de fournir aux frais qu'exigent le déplacement d'un Chirurgien souvent éloigné d'une ou deux lieues, à ceux des médicamens toujours fort chers; car le liard de jalap qu'on lui délaye dans un verre d'eau, il le paye 20 & 30 sols; la nature le guériroit, la plupart du tems, si elle n'étoit contrariée par l'ignorance de celui qui vient à son secours & qui l'éternise ou rend les maladies mortelles; voilà comme s'opere la dépopulation. Frappé de l'excès de ces abus, M. l'Intendant de Grenoble a perfectionner un établissement pires de ceux qu'ont à supporter le paysan. C'est une Ecole gratuite de Chirurgie, établie dans l'Hôpital Militaire, chez les Religieux de la Charité. La durée du Cours sera de quatre années; la Chirurgie, la Médecine, la Pharmacie, la Chymie, l'Art des Accouchemens, la Botanique, sont les Sciences à l'étude desquelles se livreront les Eleves. M. l'Intendant vient même de former un Jardin public de Botanique. Les Médecins du Collége de cette Ville, les Chirurgiens & les Pharmaciens se sont empressés de concourir aux vues bienfaisantes de M. l'Intendant, en faisant gratuitement les divers Cours. On choisira tous les ans des Sages-femmes dans une des subdélégations, pour les instruire dans l'Art des Accouchemens.

Cette Ordonnance établit la forme de correspondance que les gens de l'Art entretiendront dans les cas d'épidémies, avec le Médecin établi à Grenoble à cet effet. Enfin ce qui tient à l'Art Vétérinaire, Art si intéressant dans les campagnes, fait partie de ces sages dispositions.

Plan de l'Hôpital général de Grenoble

Les anciens hôpitaux étaient autrefois situés à l'emplacement de l'actuelle Banque de France, boulevard Édouard Rey. À gauche : état des bâtiments à la fin du XVIIIe siècle.
Copie sur carton, coll. MGSM

Dans les archives, on trouve trace en 1724 d'un projet de construction spécifique pour pratiquer la chirurgie, mais il ne sera pas réalisé.

Sur le plan présenté ici figurent les trois hôpitaux réunis en 1793, dans le cadre du projet révolutionnaire de suppression des ordres religieux puis de création d'Hospices civils.

Il s'agit des bâtiments et terrains jusque-là en partie occupés par les frères de la Charité : l'Hôpital Notre-Dame devenu Hôpital général (**en noir** sur le plan), et l'Hôpital Saint-Étienne (hôpital militaire au XIXe s., **en rose**) ; et de ceux occupés naguère par les sœurs de la Charité : l'Hôpital Sainte-Marthe (**en jaune**).

Ci-contre à droite, le détail des espaces dédiés à la chirurgie : une petite salle de chirurgie ❶ et le double cabinet du chirurgien ❷. Au XIXe s., l'hôpital est un lieu d'enseignement dont témoignent la salle de dissection et l'amphithéâtre de démonstration ❸.

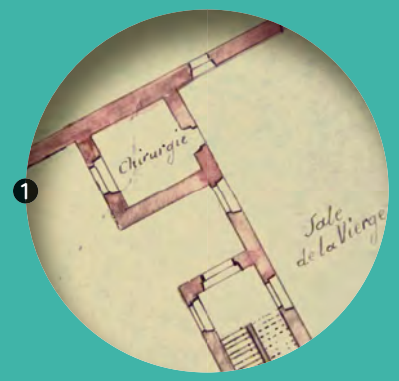



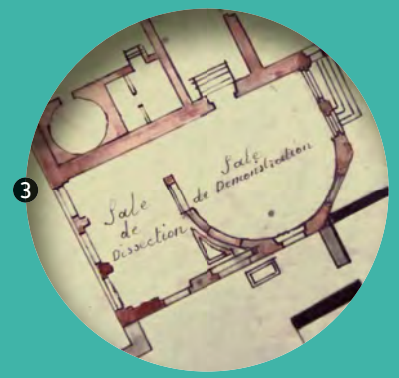

Au XIXe s. l'Hôpital-hospice, **lieu d'enseignement** de la chirurgie

À Grenoble au début du XIXe siècle, François-Marie-Hyppolite Bilon, Jean-Baptiste Bilon, Bernard Fournier et Jean-Gabriel Silvy œuvrent à l'Hôpital-Hospice. Ils pratiquent **des réductions de fractures fermées et de luxations, des amputations, des débridements de hernies étranglées, des trachéotomies et quelques rares trépanations.** Attachés à l'Hôpital-hospice comme chirurgiens, ils enseignent au sein de **l'École secondaire de médecine** créée en 1806. Réorganisée à plusieurs reprises, celle-ci forme des officiers de santé, capables d'agir sur les terrains d'opérations militaires. Les élèves assistent aux séances de dissection, indispensables à l'apprentissage de l'anatomie, et aux opérations pratiquées au sein même de l'Hôpital (en 1876 : 65 opérations).

À partir des années 1860, pour améliorer le service chirurgical, l'administration hospitalière organise un concours afin de recruter des chirurgiens. **En 1867, elle engage comme chirurgien titulaire Félix Allard, ancien interne des hôpitaux de Lyon.**

Félix Allard, premier chirurgien titulaire de l'hôpital-hospice en 1867.
Les Alpes pittoresques, 1906, coll. MGSM

Instruments de chirurgie.

Amputations.
Lithographies extraites du *Traité complet de l'anatomie de l'homme comprenant la médecine opératoire* (tome VI), docteur Bourgery, 1839, coll. MGSM

En 1881, Léon Montaz, ancien interne des hôpitaux de Lyon, est nommé chirurgien en chef des hôpitaux de Grenoble et professeur à l'école de médecine.
Il publie en 1893 une brochure : *Une organisation antiseptique simplifiée à l'hôtel-Dieu de Grenoble, ses résultats.*

Appareil de Junker pour inhalation de chloroforme.
« Je fais toujours l'anesthésie au chloroforme avec l'appareil de Junker et je maintiens qu'on a de la sorte une sécurité supérieure à l'éther. »
Léon Montaz, chirurgien grenoblois.
Dix cas de chirurgie du rein, 1893.

Au cours de cette période, **les principaux actes opératoires sont les résections, les réductions de fractures, les ablations de tumeurs, les opérations sur les yeux et les amputations.** La découverte de **l'anesthésie** en 1846, de **l'antisepsie** par Semmelweis puis Lister, et de **l'asepsie** à partir de 1878 avec les travaux de Louis Pasteur, marquent le signal d'une nouvelle ère de la chirurgie. Désormais, la séparation des fiévreux de celle des blessés et le regroupement dans les services de chirurgie imposent une réorganisation de l'Hôpital. Décrit comme un « immense capharnaüm », l'hôpital vétuste est inadapté pour pratiquer une médecine et une chirurgie qui reposent sur de nouveaux principes scientifiques. À la fin du XIXe siècle, **les chirurgiens Léon Montaz et Jules Girard font valoir les idées hygiénistes et militent pour la construction d'un nouvel hôpital à l'extérieur de la ville.**

La nouvelle école de médecine de Grenoble, rue Lesdiguières, inaugurée en 1896.
Carte postale, coll. MGSM

Ci-contre : étudiants de l'École de médecine en séance de dissection.
Cliché Hippolyte Müller, coll. Musée dauphinois

Des espaces hospitaliers **dédiés à la chirurgie** 1913-1950

En 1913, l'inauguration du nouvel hôpital sur la commune de La Tronche marque le tournant vers la modernité. Deux pavillons sont équipés de salles d'opérations : l'une réservée aux personnes « septiques », ayant déjà contractées une infection, et l'autre réservée aux personnes « aseptiques », exemptes de germes infectieux.

Salle d'opérations d'urologie de l'Hôpital civil à La Tronche, début du XXe s.
Coll. MGSM

Pavillon de chirurgie de l'Hôpital civil de Grenoble, à La Tronche : façade nord et plan du rez-de-chaussée, 1908.
Plan TL, d'après Antoine Gavet, architecte, coll. MGSM

Le projet de nouvel hôpital sur la commune de La Tronche est définitivement adopté en août 1905 et fait l'objet d'un concours remporté par l'architecte Antoine Gavet en 1909.
Sur 21 pavillons projetés, deux sont dédiés à la chirurgie. Positionnées au centre, orientées au nord pour des raisons d'éclairage, deux salles d'opérations sont initialement prévues. Très vite, la distinction *septique / aseptique* disparaît. Face aux contraintes spatiales, économiques, sanitaires… l'ensemble n'a pas survécu. Transformés, reconvertis, les pavillons sont progressivement détruits à partir du début du XXIe s. Seuls subsistent aujourd'hui quelques éléments architecturaux témoins de cette construction, jugée *moderne* et *modèle* en 1913.





Ci-dessus : proposition d'aménagement d'une salle d'opération, 1890.
Image tirée du catalogue E. Adnet, *Appareils de stérilisation, matériel pour les hôpitaux,* coll. MGSM

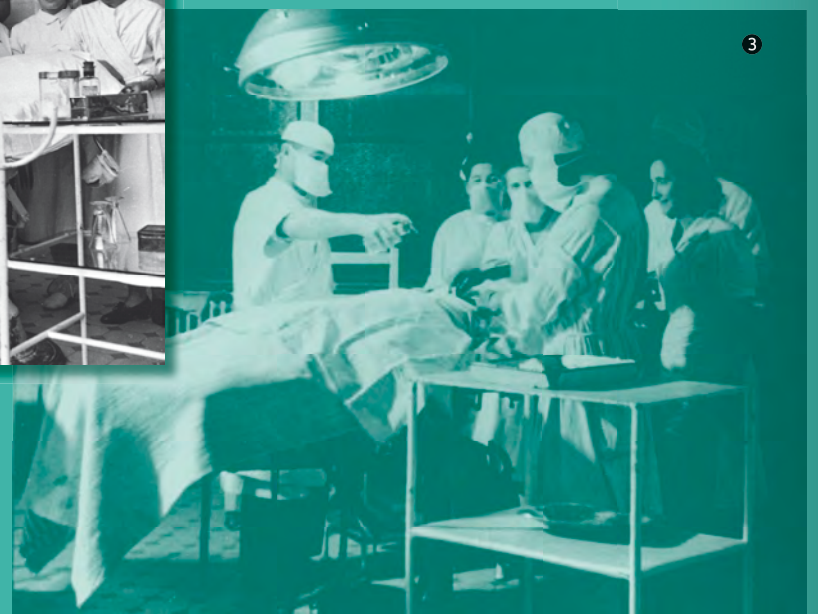

❶ Affiche, 1912.
Coll. MGSM

❷ Le Dr Louis Martin (service d'urologie) entouré de son équipe au bloc opératoire, v. 1940.
Coll. MGSM

❸ Opération chirurgicale dans la salle du pavillon Canel (Hôpital de La Tronche), vers 1950.
Coll. MGSM

Les chirurgiens utilisent et perfectionnent de nouveaux moyens d'investigation et d'exploration des cavités internes, tels l'éclairage artificiel du larynx, l'endoscopie des bronches, de l'œsophage, de l'estomac, du rectum, de la vessie (cystoscopie). La radioscopie puis la radiographie rendent le diagnostic chirurgical plus sûr.

L'amélioration des connaissances anatomiques permet des abords mieux ciblés. Les découvertes majeures que représentent **la transfusion sanguine** en 1907, **la pénicilline** en 1928 puis d'autres antibiotiques après la Seconde Guerre mondiale, bénéficient à la chirurgie.

La préparation des malades et les soins prodigués aux opérés par des infirmières formées et diplômées ouvrent de nouvelles possibilités thérapeutiques. Cette période antérieure aux années 50 est un moment « **héroïque** » de la chirurgie générale. Se méfiant encore des aléas de l'anesthésie au masque, les chirurgiens doivent opérer rapidement et de façon radicale. **Certains opèrent sans mettre les doigts dans la plaie car l'infection est un risque permanent lors d'une intervention mais ces pratiques commencent à s'étioler avec le recours aux gants chirurgicaux. Toujours considérée comme un art, la chirurgie s'apparente à une technique de plus en plus précise.**

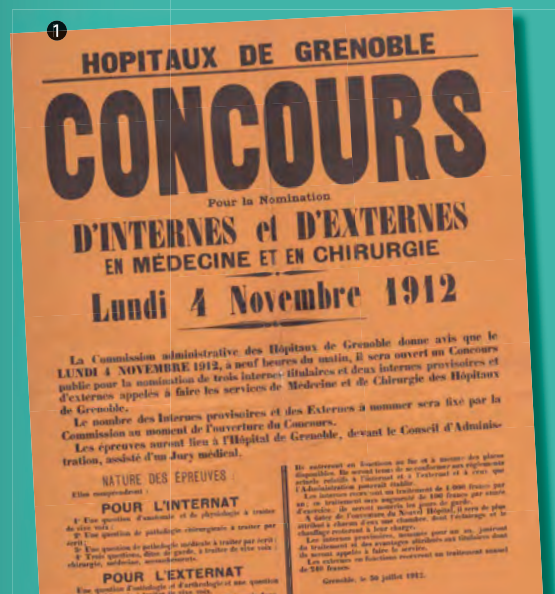

❶

HOPITAUX DE GRENOBLE

CONCOURS

Pour la Nomination

D'INTERNES et D'EXTERNES
EN MÉDECINE ET EN CHIRURGIE

Lundi 4 Novembre 1912

La Commission administrative des Hôpitaux de Grenoble donne avis que le LUNDI 4 NOVEMBRE 1912, à neuf heures du matin, il sera ouvert un Concours public pour la nomination de trois internes titulaires et deux internes provisoires et d'externes appelés à faire les services de Médecine et de Chirurgie des Hôpitaux de Grenoble.

Le nombre des Internes provisoires et des Externes à nommer sera fixé par la Commission au moment de l'ouverture du Concours.

Les épreuves auront lieu à l'Hôpital de Grenoble, devant le Conseil d'Administration, assisté d'un Jury médical.

NATURE DES ÉPREUVES

POUR L'INTERNAT

POUR L'EXTERNAT

Mise en scène autour de la table chirurgicale.
Vers 1936, coll. MGSM
Cliché tiré de l'album photo de Pierre Naveau, étudiant à l'École de médecine de Grenoble.

La formation du personnel s'améliore
Médecins, chirurgiens et pharmaciens, après quatre années d'études à Grenoble, finalisent leurs cursus à Lyon, faculté de tutelle. D'autre part, une école d'infirmières est créée en 1903.



Manuel destiné aux élèves infirmières.
Dr Aurousseau, Poinat éditeur, Paris,1935, coll. MGSM

La visite, vers 1930.
Coll. MGSM

Au XXe s. une **spécificité** grenobloise : le traitement chirurgical de la **tuberculose**

Depuis toujours, la tuberculose, et plus particulièrement dans sa forme pulmonaire, était à l'origine d'une mortalité élevée. Au début du XXe siècle, la nécessité d'isoler des malades souvent contagieux conduit à la construction de **sanatoriums.** Ce d'autant qu'il n'existe, jusqu'à l'utilisation des antibiotiques, aucun traitement médical curatif.
Si les médecins préconisent la mise au repos, les chirurgiens proposent l'immobilisation du poumon malade, source d'amélioration de la maladie, voire de guérison. À l'hôpital et dans les sanatoriums de Saint-Hilaire-du-Touvet et de Briançon, ils pratiquent des opérations variées : les **collapsothérapies chirurgicales** (phrénicectomie, pneumothorax, apicolyse, thoracoplastie…), méthodes « sanglantes et parfois sans retour ». Ces gestes sont souvent effectués sous anesthésie locale et il faut souligner le courage des malades et leur résistance à la douleur.

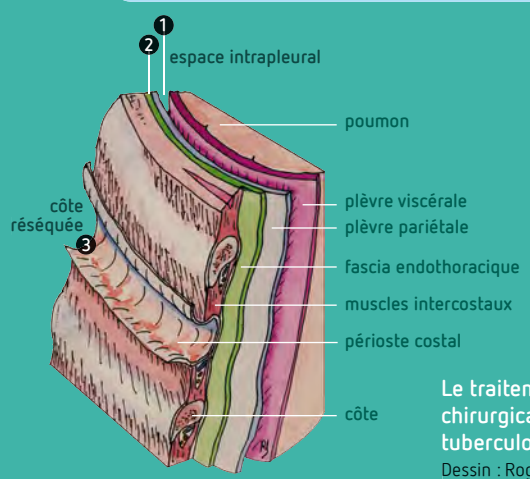

Le traitement chirurgical de la tuberculose.
Dessin : Roger Sarrazin

Les collapsothérapies
C'est la mise au repos du poumon malade en le décollant de la paroi thoracique, suivant une méthode médicale : le pneumothorax intrapleural, et/ou chirurgicale : le pneumothorax extrapleural et les thoracoplasties.



1

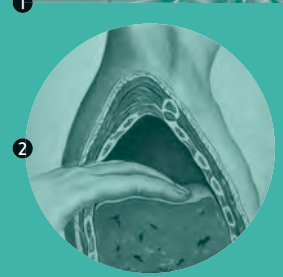

2

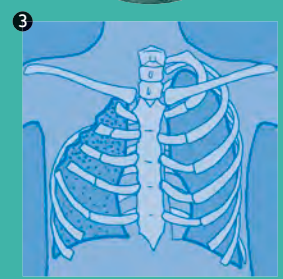

3

1 Pneumothorax intrapleural.
Insufflation d'air dans la cavité pleurale, à l'aide d'une aiguille, avec **l'appareil de Küss,** ici à St-Hilaire-du-Touvet.
Coll. CMUDD

2 Pneumothorax extrapleural.
Revue de la tuberculose, 1933
Décollement manuel de la plèvre pariétale pour abaisser plèvre et poumon.

3 Thoracoplastie.
Dessin d'après Roger Sarrazin
Ici, résection des cinq premières côtes droites.

Le cas d'un patient né en 1914, ayant subi une thoracoplastie : résection des arcs postérieurs des 3e, 4e et 5e côtes droites.

1939 Révèle une tuberculose pulmonaire.
1939-41 Traitement sanatorial.
1943 Pneumothorax droit en sanatorium.
1948 Pneumothorax gauche.
1954 Réévolution avec excavation du lobe supérieur droit. Apicolyse droite extrapleurale, plombage par 25 billes d'acrylique.
1956-81 État stable.
1981 Rechute avec température, hémoptysies. Traitement antituberculeux d'un an.
1988 Mis « en invalidité » pour insuffisance respiratoire grave.

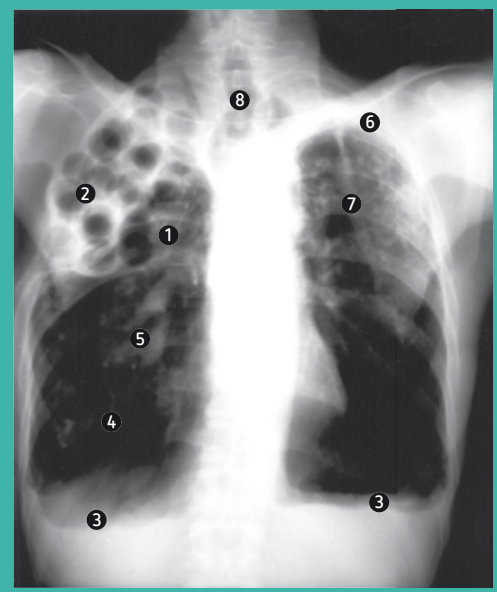

Radiographie pulmonaire du patient en 1988
Coll. particulière
1 Sommet du poumon droit abaissé et maintenu par 25 billes d'acrylique.
2 Billes.
3 Coupoles diaphragmatiques aplaties et inversées.
4 Bulle d'emphysème à la base.
5 Nombreuses et importantes calcifications pleurales postérieures.
6 Pachypleurite apicale abaissant le lobe supérieur gauche.
7 Calcifications pulmonaires et pleurales.
8 Trachée en baïonnette.

Après la Seconde Guerre mondiale, grâce au progrès de l'anesthésie et de la réanimation, la chirurgie d'exérèse d'un poumon, d'un lobe ou d'un segment est rendue possible. En 1945, le professeur **Albert Bonniot** à l'hôpital de Grenoble pratique pour la première fois une exérèse totale d'un poumon (**pneumonectomie**) pour tuberculose.

L'utilisation d'antibiotiques spécifiques dès 1945, l'amélioration des capacités techniques des hôpitaux, l'implantation de moyens chirurgicaux dans les sanatoriums, placent les malades dans les meilleures conditions sanitaires et psychologiques et permettent de multiplier les guérisons tout en limitant les séquelles et en raccourcissant la durée des traitements.
Ce type de chirurgie contribue au développement de la chirurgie thoracique à Grenoble.

Intervention chirurgicale au sanatorium du Rhône à St-Hilaire-du Touvet, vers 1940.
Coll. particulière

Bloc opératoire du sanatorium du Rhône à St-Hilaire-du Touvet, vers 1955.
Coll. Rocheplane

L'émergence des **spécialités chirurgicales** après 1950

À Grenoble, la période 1958-1975 est à l'origine de grands bouleversements pour la santé. La création des **Centres hospitalo-universitaires** (CHU) par la loi Debré en 1958 autorise désormais l'exercice à temps plein des praticiens dans des services hospitaliers adaptés. De nouvelles spécialités chirurgicales apparaissent, obligeant à la construction et à la modernisation de bâtiments hospitaliers.

Le progrès ne tient plus seulement à l'habileté et à la dextérité du chirurgien mais également aux conditions d'exercice, d'hygiène, dans des blocs opératoires qui s'apparentent à des plateaux techniques. **Les équipes, mieux formées et qualifiées sont plus efficaces.** La chirurgie devient physiologique et fonctionnelle autant qu'anatomique, et l'agression due au traumatisme opératoire est progressivement mesurée et diminuée. L'anesthésie permet un allongement de la durée opératoire et le geste chirurgical gagne en minutie et en perfectionnement technique. Depuis la Seconde Guerre mondiale, les techniques de ventilation assistée et la réanimation apportent une contribution décisive, en particulier à la phase post-opératoire.

À droite,
l'hôpital des Sablons.
Coll. MGSM
Première tranche de 9 niveaux, achevée en 1972. La seconde tranche 15 niveaux sera fonctionnelle en 1974.

La faculté de médecine.
Cliché Roger Sarrazin
Le bâtiment est inauguré en 1967.

Les transformations à l'Hôpital de Grenoble dans les années 60 :

La faculté de médecine et de pharmacie
En août 1962, sa création permet aux étudiants de finaliser leur formation à Grenoble. Auparavant, ils terminaient leurs cursus à la faculté de Lyon dont ils dépendaient.

Les constructions de bâtiments hospitaliers
Pour prendre en charge une population de plus en plus nombreuse, en 1968 sont construits l'hôpital Sud à Échirolles puis, à partir de 1971, l'hôpital des Sablons (futur Hôpital Michallon) sur la commune de La Tronche. Deux structures qui offrent aux chirurgiens des blocs opératoires modernes à la hauteur de leurs ambitions.

La réorganisation des services
En 1950, le Centre hospitalier régional compte deux services de chirurgie générale et quelques services de spécialités (orthopédie-traumatologie, gynécologie-obstétrique, urologie et ORL) et voit progressivement de nouveaux services apparaître.
À partir de 1962, les disciplines chirurgicales – thoracique, vasculaire et cardiaque, digestive, maxillo-faciale et plastique, de la main et des brûlés, endocrinienne et pédiatrique – s'individualisent. La neurochirurgie, une nouvelle discipline à Grenoble, se développe à partir de 1966.

Appareil de respiration artificielle *Engström respirator 200*.
Mivab, Suède, 1950-1980
coll. MGSM
Respirateur permettant de pratiquer l'insufflation directe et répétée des voies aériennes supérieures, l'Engström – du nom de son inventeur – a contribué à l'essor de la réanimation respiratoire, car il a été le premier ventilateur fiable mis sur le marché. Il a été répandu en Europe au cours et au décours de l'épidémie de poliomyélite de 1952. Il a remplacé les praticiens qui se relayaient au lit du malade pour ventiler, avec un simple ballon d'anesthésie, les centaines de paralysés respiratoires trachéotomisés chez le professeur Lassen, à Copenhague. Incomparablement plus efficace, il a supplanté le poumon d'acier. Introduit en France par Maurice Cara dès 1954, l'Engström équipa peu à peu les premiers services de réanimation, puis les centaines de lits consacrées aux défaillances respiratoires. Au-delà des paralysies d'origine virale, l'Engström a profité à toutes sortes de comas, de bronchopathies chroniques, de lésions thoraciques et a gagné sa place en salle d'opération pour ventiler les patients curarisés.

Les spécialités chirurgicales à Grenoble dans la seconde moitié du XXe s.

- gynécologie et obstétrique
- orthopédie traumatologie (Nord et Sud)
- Neurochirurgie
- chirurgie thoracique
- chirurgie opthalmologique
- chirurgie endocrinienne
- chirurgie oto-rhino-laryngologique
- chirurgie cardiaque
- chirurgie maxillo-faciale
- chirurgie vasculaire
- chirurgie plastique
- chirurgie digestive
- chirurgie de la main et des brûlés
- chirurgie urologique
- chirurgie pédiatrique (toutes disciplines)
- chirurgie des tumeurs : dans les services spécialisés

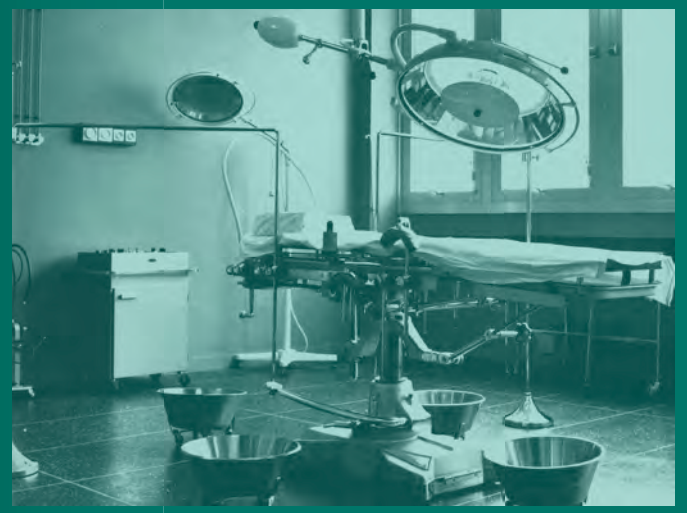

Bloc opératoire
à l'hôpital Sud, vers 1970.
Coll. particulière

À partir de 1980, le raffinement des techniques chirurgicales

Désormais la chirurgie présente de multiples facettes : outre le geste d'exérèse classique, on distingue la chirurgie à visée diagnostique et d'investigation, la chirurgie fonctionnelle, la chirurgie reconstructrice et la chirurgie esthétique.

Les chirurgiens disposent d'instruments sophistiqués et adaptés aux spécialités, permettant la précision des gestes opératoires. Les **appareils de suture automatique** se répandent et les **instruments à usage unique** permettent de pallier les sepsis.

Cette période voit l'essor quasi révolutionnaire de la chirurgie mini-invasive, moins invalidante et moins douloureuse. À Grenoble, dès 1962, Roger Sarrazin avait déjà décrit une technique mini-invasive à vision directe : la **médiastinoscopie** pour l'exploration du thorax. Mais dans les années 80, la **chirurgie vidéo-assistée** devient la référence. Cette technique, qui connaît un développement fulgurant dans tous les domaines de la chirurgie, permet l'exploration des cavités préexistantes abdominales, urinaires, thoraciques, ORL, intracrâniennes et articulaires. L'exploration peut aussi créer des espaces dans les régions cervicales et rétro-péritonéales.

Dans les années 90, la **chirurgie assistée par ordinateur** est un prolongement de cette technique et autorise des gestes toujours plus précis.
La durée d'hospitalisation est raccourcie et la chirurgie ambulatoire (séjour d'une journée) devient la règle pour de nombreuses interventions.

Instrument précurseur, l'agrafeuse de Von Petz.
Coll. Ladaf
Inventée en 1921, cette pince à suture et section de viscères digestifs, tel l'estomac, est utilisée jusque dans les années 80.

La médiastinoscopie
C'est une endoscopie chirurgicale, réalisée grâce à un tube porte-lumière. Elle permet l'exploration visuelle des tissus médiastinaux conduisant à des prélèvements étagés sous contrôle de la vue.

Médiastinoscopie.
Dessin : Roger Sarrazin
Sur ce schéma en coupe sagittale, le tube est devant la bifurcation trachéale.
À Grenoble, plus de 2000 médiastinoscopies ont été réalisés au cours des 30 premières années avec une mortalité à 0 et une morbidité à 0,3 %. L'imagerie moderne, par sa précision, a supprimé un certain nombre d'indications.

La cœlioscopie
Une chirurgie abdominale vidéo-assistée avec insufflation gazeuse.

Première colonne de cœlioscopie utilisée dans le service de chirurgie pédiatrique générale, dans les années 90.
Cliché 2004, coll. particulière
La technique de cœlioscopie est née en France. En 1972, Maurice Antoine Bruhat et Hubert Manhes à Clermont-Ferrand effectuent la première mondiale de conservation d'une grossesse extra-utérine par cœliochirurgie.
En 1987, Philippe Mouret à Lyon applique cette nouvelle technique à la chirurgie digestive (cholécystectomie). L'abord s'effectue au moyen de trocarts percutanés avec injection d'air dans la cavité à explorer. La vision est télévisée grâce à une caméra pénétrant dans le site opératoire, et l'opération est menée avec des instruments longs glissés à l'intérieur des trocarts sous contrôle vidéo.

Trois trocarts de cœlioscopie à usage unique permettant l'introduction d'instruments opérateurs.
Marque Ethicon, années 90.
Cliché particulier

Optique de cœlioscopie permettant une visualisation télévisée et instrument de cœlioscopie utilisé pour la dissection et la coagulation par thermofusion.
Marque LigaSure, années 90.
Cliché particulier

Mise en place des trocarts à travers la paroi abdominale.
Cliché particulier

À droite : intervention au bloc opératoire, Hôpital Michallon.
Cliché Marc Chrétien, coll. MGSM
La haute technicité des soins en bloc opératoire requiert la présence de personnels infirmiers spécialisés et qualifiés. Créé en 1971, le certificat d'aptitude d'infirmier de bloc opératoire est modifié. En 1991, afin de reconnaître la spécificité et d'améliorer la professionnalisation de cette fonction, il devient diplôme d'État et le personnel prend le statut d'IBODE : infirmier de bloc opératoire diplômé d'État.

Chirurgie, **anesthésie & réanimation**

Les découvertes de l'asepsie et de l'anesthésie au XIXe siècle révolutionnent la chirurgie. Mais les produits utilisés tels le chloroforme et l'éther, sont plus ou moins dangereux et la réanimation n'existe pas. Avec des moyens limités, le chirurgien doit intervenir rapidement. À partir de 1950, les perfectionnements des techniques d'anesthésie puis les développements de la réanimation révolutionnent les conditions opératoires.

Dans les années 60 à l'hôpital de Grenoble, deux médecins anesthésistes et trois attachés interviennent dans des blocs opératoires sans respirateurs ni monitoring. En 1967, un service d'anesthésie-réanimation dénommé « département » (DAR) est créé. En 1974, 32 blocs opératoires sont ouverts. Outre un service de réanimation médicale de 20 lits, tenus par des médecins internistes, une petite unité de 6 lits, « le sas de réanimation » permet de prendre en charge les urgences chirurgicales graves et les polytraumatisés. Les conditions sont réunies pour soulager les détresses respiratoires, les comas, les états de choc, les interventions viscérales lourdes, au point que l'on puisse « ressusciter » des victimes écrasées, guérir des chocs septiques, prolonger longuement des états comateux ou transplanter des reins et bientôt des cœurs, foies et poumons... La création d'un enseignement universitaire de la spécialité et d'une école d'infirmières anesthésistes conditionnent l'amélioration de la formation.

Masque d'Ombrédanne.
Collin, XXe siècle, coll. MGSM
Appareil d'anesthésie utilisant l'éther en inhalation.

À Grenoble, plusieurs avancées marquent l'anesthésie-réanimation.

En anesthésie :
- l'évaluation hémodynamique des techniques utilisant des produits nouveaux,
- le dépistage de la prédisposition à l'hyperthermie maligne,
- le perfectionnement des techniques d'anesthésie locorégionale,
- la création d'un centre de la douleur.

En réanimation :
- l'amélioration des méthodes de ventilation artificielle,
- le monitorage des traumatismes crâniens,
- le recours à l'oxygénation extracorporelle utilisée dès 1975,
- la pratique de l'assistance ventriculaire cardiaque.

Boîte d'ampoules de chlorure d'éthyle, années 50.
Collection MGSM

Laryngoscopes.
Clichés DR et Stieglitz
À gauche, modèle Magill (années 50) ; à droite, modèle récent.

Ambulances du GMUR.
Coll. MGSM
Pour améliorer, la prise en charge des urgences, le GMUR (Groupe mobile d'urgence et de réanimation grenoblois) est constitué dès 1970. Ce réseau original et précurseur permet l'orientation efficace des patients du bassin de l'arc alpin vers les centres hospitaliers.

Hélicoptère du SAMU à l'Hôpital Michallon.
Cliché CHUGA

Aujourd'hui, sur les sites Nord et Sud, une centaine d'anesthésistes gèrent trois unités de réanimation chirurgicales : polyvalente, cardio-thoracique et vasculaire, et neurochirurgicale, outre leur activité dans les blocs opératoires. Ils bénéficient du concours précieux de nombreuses infirmières hautement qualifiées.

Le Pôle d'anesthésie-réanimation, qui regroupe les ex-départements d'anesthésie, a la responsabilité de six salles de réveil, d'un secteur de rééducation postréanimation, d'un centre de la douleur et d'un office de gestion de chirurgie ambulatoire. Le déchoquage, devenu *« Trauma Center »*, reçoit plus d'un millier d'urgences graves par an, traumatiques ou non.

L'anesthésie-réanimation à Grenoble a eu la particularité d'accompagner le développement remarquable des spécialités chirurgicales dans ce jeune CHU.

Infirmière anesthésiste.
Cliché Marc Chrétien, CHUGA
Les progrès de la chirurgie et de l'anesthésie mettent en évidence les besoins de disposer d'un personnel formé. Jusque dans les années cinquante, infirmières et médecins pratiquent l'anesthésie au masque d'Ombrédanne. L'expérience de l'armée américaine en 1945 permet l'introduction de nouveaux moyens dans ce domaine et rend la spécialisation obligatoire des médecins puis des infirmières. En 1968, une école est ouverte au Centre hospitalier régional de Grenoble par le professeur Stieglitz. Aujourd'hui, seuls les infirmiers-aide-anesthésistes diplômés d'État (IAADE) sont habilités à la pratiquer à côté des médecins.

Dispositif d'anesthésie vu à la tête du patient.
Coll. particulière

Ci-dessous, le bloc d'urgence-réanimation aujourd'hui.
Cliché CHUGA

Ci-dessus, la salle de réveil.
Cliché CHUGA

Les développements à Grenoble de **l'imagerie médicale**

Jusque dans les années 70, depuis la découverte des rayons X par Wilhelm Röntgen en 1895, l'imagerie radiologique est projective, de type photographique. La visualisation osseuse est satisfaisante mais l'étude les « tissus mous » reste très médiocre. Il est néanmoins possible de visualiser des structures internes vasculaires, digestives, urinaires, après injection ou ingestion de produit de contraste.

À partir de 1975 apparaissent différentes techniques qui proposent des images numériques en coupes grâce aux développements des capteurs, de l'électronique de mesure et de l'informatique : **le scanner X** (rayons X), **l'échotomographie** (ultrasons), **la gammatomographie** (traceurs émetteurs de rayonnement gamma) et la **TEP** (positons) puis **l'imagerie par résonance magnétique** (IRM, utilisant les champs magnétiques).

Ces techniques constituent une véritable révolution au plan diagnostique. Désormais, les praticiens disposent d'images anatomiques permettant une localisation précise des lésions dans leur environnement anatomique, et un contraste performant entre les tissus normaux et pathologiques. La participation de Grenoble à ces développements technologiques est majeure, grâce à son environnement scientifique (Universités, CNRS, INSERM, CEA) et en particulier à l'implication du Laboratoire d'électronique et de technologie de l'information (LETI-CENG).

Quatre avancées décisives de l'imagerie médicale à Grenoble

Le premier prototype de scanner X corps entier
1976
Construit par le LETI, cet appareil innovant est installé en 1978 au CHU, dans le Service de radiologie de Michel Geindre et Max Coulomb.

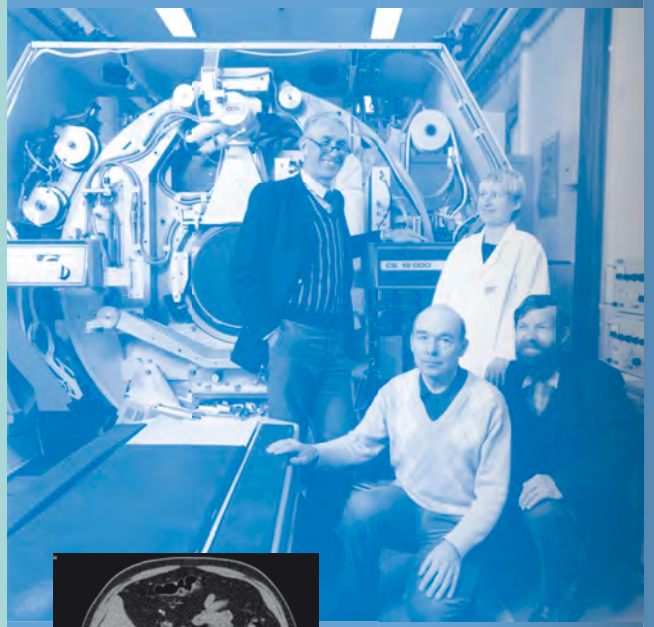

Prototype du premier tomographe corps entier (scanner X ou TDM).
Cliché CEA
Ce tomodensitomètre à rotation seule, utilisant un multidétecteur, a été construit au LETI-CENG en 1976. Au centre de l'image, le chef de projet : Edmond Tournier.

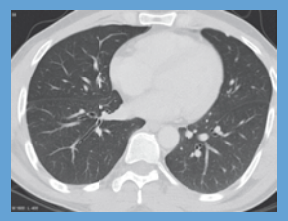

Premières images obtenues par scanner X aux niveaux abdominal supérieur et thoracique.
Clichés CHUGA
Images réalisées en 1980 sur l'équipement prototype du LETI.

Trois équipements de tomographie par émission de positons (TEP)
1980
Construits par le LETI, ces appareils équiperont les Centres de recherche français d'Orsay, Lyon et Caen. Ces développements vont de pair avec l'utilisation de nouvelles gammacaméras et de nouveaux marqueurs radioactifs pour la médecine nucléaire, développés à Grenoble.

Le premier tomographe par émission de positons, construit au LETI-CENG.
Cliché LETI
Années 1982-1985.

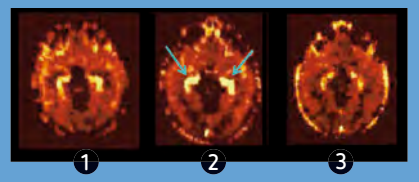

Images en TEP : les récepteurs sérotoninergiques 5-HT_{1A} et β-amyloïdes.
Clichés Truchot et al., Neurology (HCL & CERMEP), 2007
❶ Sujet sain.
❷ Patient présentant des troubles psycho-cognitifs.
❸ Patient atteint d'Alzheimer.

Le premier équipement IRM de 0,5 tesla
1985
Construit en France par la Cie générale de radiologie, cet appareil est installé à l'Unité IRM sous la direction de Jean-François Le Bas.

Le Magniscan 5000 Gauss-Thomson, premier équipement IRM de 0,5 tesla construit par la CGR (Cie générale de radiologie).
Cliché CHUGA
Appareil installé au CHU de Grenoble en juin 1985, dans un bâtiment spécifique : l'unité IRM (département de radiologie).

Différentes images IRM.
Clichés CHUGA
❶ Coupe axiale cérébrale, avec tractographie (suivi des fibres optiques).
❷ Vue angiographique cervicale dans un plan frontal des artères carotides et vertébrales.
❸ Coupe frontale d'un genou.
❹ Coupe frontale d'un bébé *in utero*.

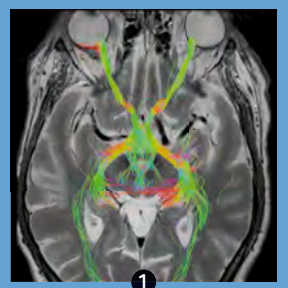

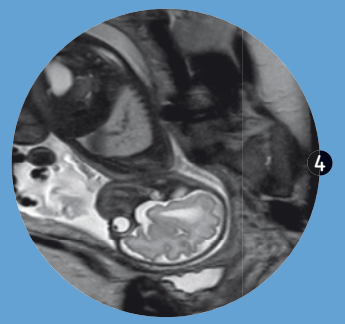

L'échographie
Dès 1980, le développement des techniques échographiques a donné lieu à de nombreuses applications cliniques à Grenoble, en particulier en radiopédiatrie, en obstétrique et en cardiologie.

Les applications de **l'imagerie** au bénéfice de la chirurgie

L'imagerie médicale permet de nouvelles approches :

- **anatomiques,** avec une étude, en coupes ou en 3D, des différents organes et de leurs lésions.
- **fonctionnelles,** où l'on s'intéresse, pour un organe, à un paramètre fonctionnel spécifique : activité myocardique, activité cérébrale, fonction rénale…;
- **métaboliques :** consommation d'oxygène et de glucose, distribution et devenir d'un marqueur, endogène ou exogène, dans un organe cible ;
- **interventionnelles,** lorsque l'image permet de guider une ponction/biopsie ou un geste thérapeutique : angioplastie, embolisation, chimiothérapie.

L'imagerie anatomique

Différentes images de scanner X cérébral aujourd'hui.
Clichés CHUGA
❶ Reconstruction 3D de la boîte crânienne.
❷ Coupe frontale montrant un anévrisme rompu sur l'artère cérébrale moyenne à droite, associé à un hématome.
❸ Coupe axiale avec étude de la perfusion cérébrale chez un patient présentant un accident vasculaire cérébral à gauche (en rouge, la zone d'ischémie et en vert, la zone de pénombre).

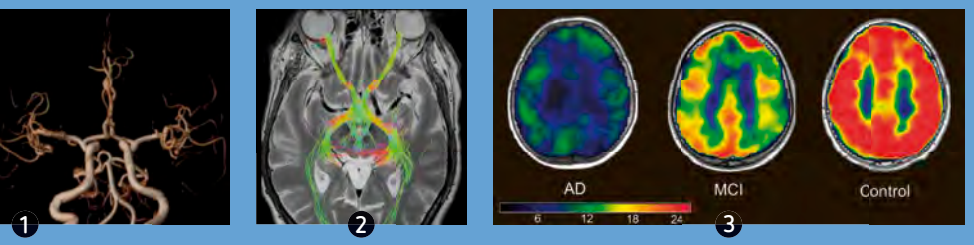

L'imagerie fonctionnelle

Différentes approches en IRM cérébrale.
Clichés CHUGA
❶ Angiographie.
❷ Tractographie des voies optiques en imagerie de diffusion.
❸ Images fonctionnelles comparatives de la vaso-réactivité cérébrale chez un sujet Alzheimer (AD), un sujet avec troubles psycho-cognitifs (MCI), et un sujet normal (control).

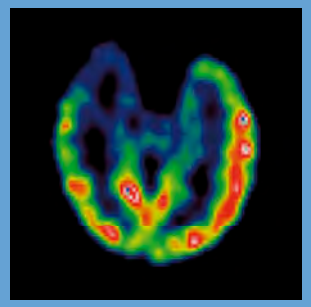

L'imagerie métabolique

Coupe axiale du cerveau : image obtenue par TEP, au fluorodéoxyglucose, d'une épilepsie temporale droite.
Cliché CHUGA
L'hypométabolisme du pôle temporal est corrélé à un très bon pronostic postopératoire après ablation du foyer épileptogène.

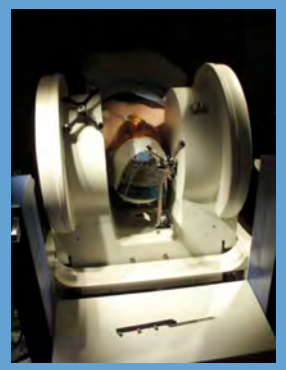

L'imagerie interventionnelle

Équipement IRM Polestar N10 (0,1 tesla).
Clichés CHUGA
Installé en 2003 au bloc neurochirurgical, pour un « contrôle sur table » du geste opératoire.

Ci-dessous, équipement échographique pour repérage de la prostate avant biopsie.
Clichés CHUGA

Au bloc chirurgical, différentes utilisations de l'imagerie se sont développées :

- D'abord en **neurochirurgie,** avec l'utilisation d'un cadre stéréotaxique, permettant le positionnement rigide de la tête du patient sur la table opératoire et servant de référentiel pour localiser la cible.
- Ensuite, en **chirurgie orthopédique,** avec l'utilisation de « marqueurs externes » fixés sur la zone d'intervention et sur l'outil chirurgical (diodes lumineuses), repérés par une caméra et un système informatique de recalage sur des images 3D acquises préalablement.
- Puis la réalisation du **geste chirurgical sous contrôle de l'image** en temps réel, avec des équipements d'imagerie dédiés (l'IRM en neurochirurgie, l'échographie pour la chirurgie viscérale).
- Actuellement, la réalisation d'un **geste chirurgical robotisé** est possible : à partir de données images, le chirurgien programme le geste qui sera réalisé par l'intermédiaire d'un « robot ».

Les **gestes médico-chirurgicaux** assistés par **ordinateur**

Grenoble est l'un des lieux pionniers en matière de gestes médico-chirurgicaux assistés par ordinateur (GMCAO) et de leur développement croissant dans le domaine de la chirurgie. Au niveau international, c'est à Grenoble en particulier que scientifiques, médecins et chirurgiens ont développé les tout premiers systèmes d'assistance informatisée et robotisée du geste médico-chirurgical.

Dès 1980, Jacques Demongeot, Philippe Cinquin et Maribel Chenin instaurent les premiers outils de visualisation d'images médicales numériques et tridimensionnelles. L'exploitation de ces images permet de modéliser des connaissances plus globales, et de guider le geste chirurgical pour le rendre moins invasif, plus précis, plus sûr.

Ces différentes recherches sont menées actuellement au sein du laboratoire **TIMC** (Recherche translationnelle et innovation en médecine et complexité) réunissant scientifiques et cliniciens autour de l'utilisation de l'informatique et des mathématiques appliquées pour la compréhension et le contrôle des processus normaux et pathologiques en biologie et santé.

De nombreuses « premières » ont vu le jour à Grenoble sous l'impulsion de Jocelyne Troccaz et Philippe Cinquin. En 1989, le premier robot est développé pour guider le geste de neurochirurgie stéréotaxique. De nombreuses autres applications se succèdent : radiothérapie de la prostate (1993), chirurgie des ligaments croisés du genou (1994), chirurgie du rachis (1995), chirurgie orthognatique (1995), chirurgie prothétique du genou (1997), chirurgie endo-nasale (1997), etc. Ces applications s'étendent à de nombreux domaines dont la chirurgie, la radiologie et la médecine nucléaire.

Aujourd'hui, tout un champ de nouvelles applications s'ouvre avec la miniaturisation des dispositifs et les technologies récentes : impression 3D, microsystèmes électro-mécaniques, microrobots implantables et déformables, développements en IA (intelligence artificielle).

L'apport des GMCAO à Grenoble : trois exemples d'applications

Neurochirurgie : un robot de chirurgie stéréotaxique

1989

L'acquisition préalable d'images cérébrales du patient équipé du cadre stéréotaxique, suivie d'une fusion de ces données, permet de planifier une trajectoire optimale et de réaliser précisément au bloc opératoire des biopsies. ciblées (tumeurs), l'implantation d'électrodes d'enregistrement (épilepsie) et de stimulations (maladie de Parkinson). Industrialisé sous le nom de Neuromate, le système développé fut utilisé pour la première fois sur patient en 1989, puis en routine clinique sur un grand nombre de patients.

Chirurgie du cerveau minimalement invasive, avec une précision millimétrique grâce au système de guidage stéréotaxique, 1989.
Cliché CHUGA
Technique mise au point à Grenoble par Alim-Louis Benabib en collaboration avec TIMC.

Chirurgie de la vertèbre : navigation guidée sous images scanner

1995

Des images scanners préopératoires fournissent un modèle 3D de la vertèbre, sur lequel est alors définie une trajectoire optimale pour la mise en place de vis (point d'entrée et longueur). Ce planning est ensuite recalé sur le patient en cours d'intervention grâce à un localisateur optique 3D (caméras infrarouges et diodes électroluminescentes). Le 10 mai 1995 a lieu, avec Philippe Merloz, la première navigation pour la pose de vis pédiculaires dans le traitement de scolioses.

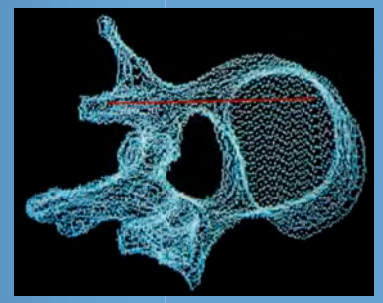

Modélisation 3D de la vertèbre du patient.
CHUGA
Cette image permet de définir une trajectoire saine pour la pose d'une vis dans le pédicule.

Guidage « passif » du geste de vissage pédiculaire.
Cliché CHUGA
Geste réalisé après localisation de la vertèbre et des outils chirurgicaux dans le champ opératoire puis recalage avec le modèle 3D des images pré-opératoires.

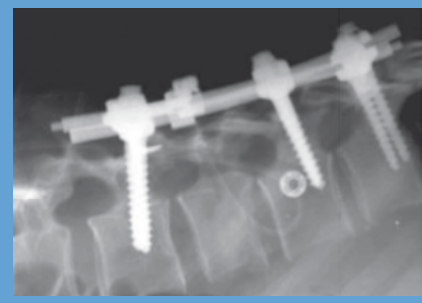

Système de correction de la colonne vertébrale après pose de vis pédiculaires pour le traitement de pathologies telles que la scoliose.
Cliché CHUGA

Chirurgie laparoscopique : le robot LER ou *Light Endoscopic Robot*

2007

Cette chirurgie utilise des incisions de petite taille sur la cavité abdominale, via lesquelles sont introduits caméra endoscope et instruments chirurgicaux spécialement conçus. L'approche originale développée à Grenoble par TIMC avec les services de chirurgie digestive (C. Letoublon) et d'urologie (J.-A. Long et J.-L. Descotes), propose d'utiliser un robot placé sur le patient pour porter et déplacer l'endoscope : le robot LER.

Le Viky, robot LER.
Cliché CHUGA
Cet appareil, capable de porter et déplacer automatiquement une caméra endoscope dans le cadre de la chirurgie laparoscopique, a été commercialisé par la société grenobloise Endocontrol Medical.

Chirurgie laparoscopique.
Cliché CHUGA
L'endoscope est contrôlé directement par le chirurgien via la voix ou l'asservissement visuel des outils chirurgicaux, grâce au robot léger LER posé sur l'abdomen du patient.

Le **laboratoire d'anatomie,** outil évolutif d'enseignement de la chirurgie

À Grenoble, l'anatomie est une passion portée par des chirurgiens. En 1952, François Calas institutionnalise l'enseignement de l'anatomie dans le cursus des études médicales. En 1967, le laboratoire d'anatomie est transféré dans les locaux de la nouvelle faculté de médecine à La Tronche. Francois Calas et ses successeurs Yves Bouchet, Jean Champetier et Roger Sarrazin contribuent alors au rayonnement de ce laboratoire au plan national. En 2012, celui-ci est réorganisé, sous l'impulsion de Jean-Paul Chirossel et Philippe Chaffanjon, avec la création du **Laboratoire d'anatomie des Alpes françaises** (Ladaf). Les locaux sont repensés et leurs usages pédagogiques optimisés.

Le laboratoire d'anatomie, outre son rôle pédagogique, s'est toujours orienté vers des recherches ayant des conséquences pratiques, chirurgicales ou médicales. Au cours du XXe siècle, les moyens d'études ont évolué : conservation des corps et pièces anatomiques d'abord par le formol, puis par congélation pour obtenir des dissections de pièces fraîches ; injections vasculaires au latex ; coupes anatomiques ; reconstructions d'embryons par méthode de Born.

Actuellement au sein du Ladaf, les techniques modernes de modélisations numériques et reconstructions 3D offrent des résultats similaires. Les dissections anatomiques sont menées dans une enceinte de type chirurgical, avec des moyens audiovisuels assistés et parfois une instrumentation microchirurgicale.

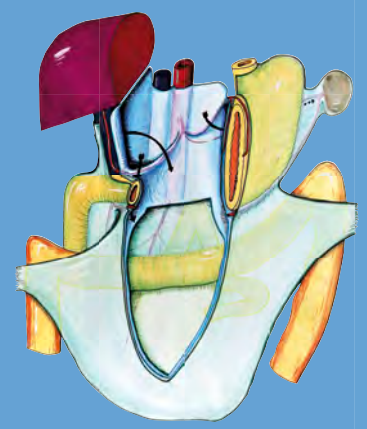

Organogénèse du péritoine.
Dessin Roger Sarrazin, coll. MGSM

Ci-dessous : les collections du laboratoire d'anatomie au sein de l'École de médecine, rue Lesdiguières, vers 1950.
Coll. MGSM

De gauche à droite : Jean Champetier et Francois Calas, chirurgiens, Michel Jeannet, appariteur, 1970.
Coll. particulière

Parmi les travaux marquants du Ladaf :

L'étude de la segmentation des viscères, base de la chirurgie sélective par injections-corrosions, utilisation de latex ou résines colorées.
Les coupes anatomiques en vue de voies d'abords mini-invasives, et les corrélations anatomo-radiologiques (Rx. thorax, TDM, IRM).
L'étude des ensembles fibreux, clé de la chirurgie mini-invasive : (médiastinoscopie, rétropéritonéoscopie).
La lymphologie et l'étude du drainage lymphatique des viscères (Jean-François Dyon).
L'organogénèse, anatomie du cœur et vaisseaux coronaires.
Les abords osseux et du rachis cervical (Jean-Paul Chirossel), les abords de la base du crâne et de l'hypophyse (Jean-Guy Passagia), la transfixion des membres (Claude Faure).
La modélisation numérique en 3D de l'anatomie statique et dynamique (Olivier Palombi).

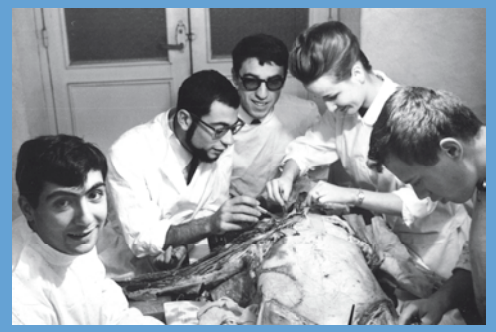

Évolution des séances de dissection anatomique : ci-dessus, étudiants à l'École de médecine, rue Lesdiguières, 1962.
Coll. particulière
À droite, une étudiante de 5e année au Ladaf, juin 2020.
Cliché MGSM

Le Ladaf conserve aujourd'hui une belle collection de pièces pédagogiques et anatomiques.
Coll. Ladaf-UGA
Ci-contre : moulage anatomique obtenu en injectant des résines colorées dans les vaisseaux irrigant les viscères, et plongé dans un bain d'acide (technique de l'injection-corrosion), vers 1960.

À gauche : pièce de reconstruction d'un embryon dans l'espace selon la méthode de Born, résine, vers 1970.

Ci-dessous : modèle anatomique de la tête et ses vaisseaux, XXe siècle.

Le Ladaf est devenu une véritable école de formation par compagnonnage pour diverses professions médicales et chirurgicales : *workshops* pour tous métiers de la santé, recherche et développement industriels en matériel chirurgical… Ses compétences se sont ainsi considérablement élargies et, par sa configuration, ce laboratoire est un exemple original d'adaptation et d'anticipation d'une structure, témoignant de la passion pour l'anatomie portée par les chirurgiens.

La chirurgie **thoracique**

Dominée dans les années 60-70 par la chirurgie de la tuberculose, la chirurgie thoracique évolue, d'autant qu'après 1945, les antibiotiques permettent le traitement médical de cette maladie. Certains chirurgiens s'orientent vers la chirurgie cardiaque et se concentrent sur le traitement de l'insuffisance coronarienne, d'autres restent attachés à la chirurgie thoracique non cardiaque, pulmonaire, médiastinale et œsophagienne. À Grenoble, après Joseph Barrié et René Latreille, également responsable du laboratoire de chirurgie expérimentale jusqu'en 1992, le développement de la spécialité est assuré par Roger Sarrazin jusqu'en 1997, et par son successeur Pierre-Yves Brichon.

Les cancers broncho-pulmonaires représentent dans les années 80 la part la plus importante de l'activité chirurgicale. **La médiastinoscopie,** technique mise au point dès 1962 à Grenoble par le professeur Roger Sarrazin, permet d'apprécier l'extension lymphatique des tumeurs et de limiter les interventions inutiles. Dans les années 90, les progrès de l'imagerie (scanner et scintigraphies) permettent de mieux apprécier l'extension intra-thoracique de ces lésions.

La chirurgie de l'insuffisance respiratoire chronique, en particulier de l'emphysème, se développe et conduit à effectuer en 1992 au CHU de Grenoble **la première transplantation pulmonaire.**

À partir des années 2000, l'usage de **la chirurgie vidéo-assistée** fait évoluer la chirurgie thoracique et notamment celle du cancer bronchique. Le dépistage des personnes à risque permet le diagnostic des tumeurs à un stade plus précoce, autorise des interventions dites « d'épargne pulmonaire » mieux tolérées au plan respiratoire, et réduit la lourdeur du geste chirurgical. Actuellement, la chirurgie robotisée conforte cette technique.

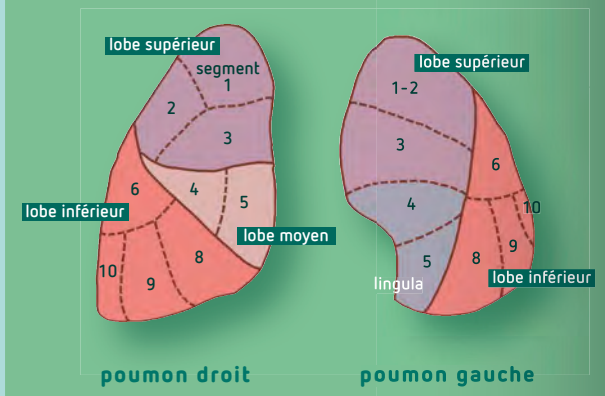

Les techniques classiques d'exérèses pulmonaires : elles portent sur un lobe entier (lobectomies), ou sur 1 ou 2 segment(s) (segmentectomies).

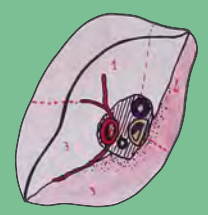

Lobectomies du poumon droit.
Dessins : Roger Sarrazin
Ci-dessus : lobectomie supérieure droite.

Lobectomie supérieure et lobectomie moyenne.

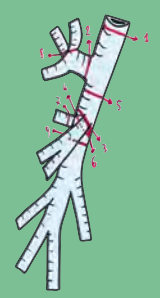

Bronches droites.

Lobectomie inférieure droite.

La gravité des cancers de l'œsophage
Selon les données reprises par le Pr Sarrazin (1998), sur 100 malades diagnostiqués :
- 10 présentent déjà des métastases
- 10 présentent des adénopathies périphériques
- 10 présentent des signes d'extension médiastinale (paralysies récurrentielles, fistule bronchique)
- 40 sont inopérables (cirrhose décompensée, insuffisence respiratoire, cardiopathie, grand âge ou refus)
- 30 sont soumis à la chirurgie, dont : 9 cas non résécables, 11 résections palliatives et 10 résections « curatives ».

Quant à **la chirurgie des cancers de l'œsophage, spécialité du service,** elle reste lourde et source de nombreuses complications. Elle bénéficie actuellement de l'apport de l'embolisation préopératoire des artères gastriques par radiologie interventionnelle et de l'imagerie peropératoire par fluorescence. Dans le même temps, des techniques non chirurgicales apparaissent : traitement radiologique des petites tumeurs par radiofréquence, radiothérapie stéréotaxique, immunothérapie des cancers.



Lymphatiques de l'œsophage.
Dessin : Roger Sarrazin

Lobe moyen.

Segment apical et segment dorsal.

Les lunettes du chirurgien Joseph Barrié (1914-2007).
Coll. MGSM

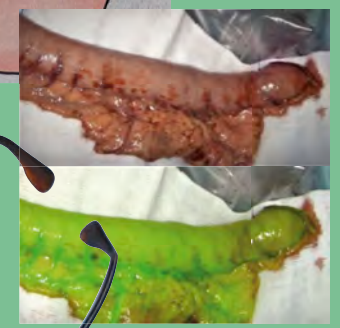

Ci-dessus : œsophagectomie et reconstruction par un tube gastrique.
Clichés coll. P.-Y. Brichon
L'imagerie peropératoire en fluorescence (vert d'indocyanine injecté dans la circulation sanguine) permet de vérifier la bonne vascularisation du tube gastrique de grande courbure avant son anastomose.

Lobectomie inférieure et lobectomie moyenne.

Fowler droit.

La chirurgie **cardiaque** & la chirurgie **vasculaire**

À partir de 1930, des chirurgiens pratiquent des interventions sur certaines lésions cardiaques à cœur fermé. La mise au point, en 1955, de la circulation extra-corporelle (CEC) par Walton Lillehei autorise les interventions à cœur ouvert.

À Grenoble, le service de chirurgie cardiaque se développe sous l'impulsion de Joseph Barrié et à partir de 1965, la chirurgie de l'orifice mitral devient habituelle. En 1970, il réalise le premier remplacement de la valve mitrale sous CEC avec René Latreille et Charles Contamin et en 1974, le premier pontage aorto-coronarien. Après le décès de Charles Contamin en 1984, Dominique Blin prend la direction du service et le place au niveau national.

La chirurgie des artères coronaires a évolué. Les pontages veineux, intervention standard depuis 1980, sont remplacés par les pontages artériels de meilleur pronostic à long terme. Grenoble est un des centres reconnu dans ce domaine. À partir de 1990, *la chirurgie à cœur battant sans CEC* se développe. Véritable gageure consistant à « enfiler une perle, assis sur un cheval au galop », elle est devenue praticable grâce à des améliorations techniques, telle l'utilisation d'un stabilisateur local immobilisant la zone opératoire.

La dissection de l'aorte thoracique, pathologie parfois gravissime, nécessite souvent en urgence une chirurgie. Un réseau régional de prise en charge associé à la qualité de la chirurgie permettent au Centre hospitalier de Grenoble d'être reconnu au plan national.

Opération cardiaque sous circulation extra-corporelle, février 2020.
Cliché CHUGA

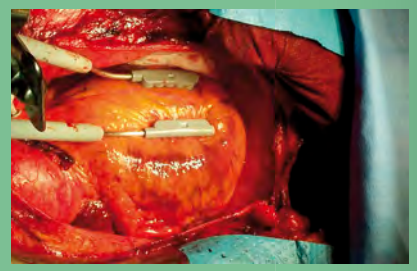

Ci-dessous : stabilisateur appliqué sur le cœur permettant un pontage coronaire à cœur battant.
Photo extraite de l'ouvrage *Grenoble métropole santé*

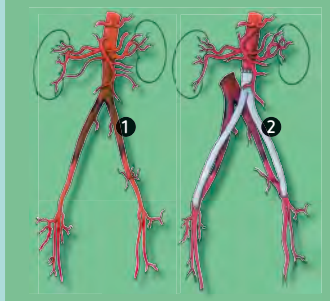

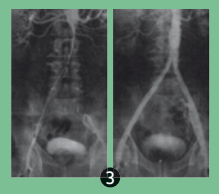

Chirurgie de l'aorte :
❶ Rétrécissement de l'aorte et des vaisseaux iliaques par athérome.
❷ Chirurgie de revascularisation, remplacement des vaisseaux par une prothèse aorto-iliaque (en bleu clair).
❸ Angiographie, avant et après traitement.
Dessins et radio extraits de l'ouvrage *Grenoble métropole santé*

L'extra corporeal membrane oxygenation (ECMO) est une technique expérimentée et développée à Grenoble dès 1980. Indiquée dans de nombreux cas de défaillances cardiorespiratoires, tant médicales que chirurgicales. Elle est largement utilisée, en particulier pour les hypothermies des accidents de montagne et avalanches.

Le service de chirurgie vasculaire a été développé par Robert Gautier dans les années 60. Henri Guidicelli lui succède en 1980. Après un séjour d'un an aux États-Unis chez le Pr De Bakey, il rapporte les bases des techniques modernes de traitement que Jean-Luc Magne, son successeur, développera. Parmi les grandes thématiques, citons entre autres la chirurgie des grands axes vasculaires du tronc et membres inférieurs et la chirurgie des artères carotides.

L'utilisation de la micro-chirurgie permet des progrès majeurs en particulier dans la chirurgie des artères rénales, chirurgie rénale *ex situ* où le rein peut être traité puis remis en place par réimplantation et transplantation rénale en association avec les urologues.

Exemple d'ECMO placée au lit d'un patient.
Coll. particulière

Parallèlement aux progrès chirurgicaux, les avancées grenobloises en cardiologie
Outre l'exploration par radio-isotopes, et la prise en charge de l'HTA, la cardiologie interventionnelle est devenue incontournable : tant pour le traitement de l'infarctus du myocarde (thrombolyse iv, dilatations et stents) que pour certains remplacements valvulaires. Aujourd'hui, la prise en charge des troubles du rythme cardiaque est un des fleurons du CHU de Grenoble avec Pascal Defaye. La stimulation cardiaque sans sonde implantée, par largage de capsules dans les cavités cardiaques droites, est connue mondialement.

Ci-dessous : vue opératoire durant une intervention de chirurgie vasculaire menée par Henri Guidicelli, années 90.
Coll. particulière

Le rôle de la médecine vasculaire (angiologie), devenue spécialité à part entière
Sous l'impulsion de Roger Sarrazin, d'Alain Franco et de Patrick Carpentier, l'équipe grenobloise fut pionnière dans ce domaine. Des structures régionales de concertations multidisciplinaires médicales et chirurgicales incluant la radiologie ont été mise en place.

De la chirurgie générale à la chirurgie **digestive**

Au cours des années 70, les élèves de François Calas orientent la chirurgie encore très généraliste. Dans les années 80, l'équipe d'Yves Bouchet et Alain Dupré s'oriente vers la chirurgie du tube digestif. Celle de Jean-Marie Champetier et Christian Letoublon s'investit dans le traitement de l'urgence chirurgicale viscérale, la pathologie du foie, des voies biliaires et du pancréas. À partir de 1980, des structures de concertation sont mises en place en coordination avec les spécialités médicales et la recherche clinique devient une priorité.

La chirurgie du foie se développe considérablement. Les techniques d'**hépatectomie** sont de plus en plus précises et la première **transplantation** du foie est réalisée à Grenoble en 1986 par Christian Letoublon. Cette activité est assurée actuellement par l'équipe de Mircea Chirica, son successeur depuis 2018.

La chirurgie du pancréas pratiquée actuellement par Olivier Risse est marquée par la technicité des exérèses pour cancer et la complexité des traitements de la pancréatite aiguë.

La chirurgie du tube digestif (cancers colorectaux, maladies inflammatoires du tube digestif) évolue parallèlement. La chirurgie colorectale, entité spécifique, connait des progrès considérables grâce à la cœliochirurgie, développée à Grenoble par Jean-Luc Faucheron. Les techniques de conservation du canal anal diminuent l'ampleur des mutilations sphinctériennes.

Les tumeurs malignes disséminées du péritoine, **carcinoses péritonéales,** sont actuellement traitées de façon plus active par Catherine Arvieux : la chimiothérapie générale est associée à un traitement local par vaporisation sous cœlioscopie, suivie d'une chirurgie d'exérèse.

La prise en charge de **l'obésité morbide** est conduite en concertation multidisciplinaire médico-chirurgicale dans un centre spécialisé de référence régional.

Parmi les urgences viscérales chirurgicales, traitées au sein d'une unité dédiée, la prise en charge des **traumatismes graves du foie** par la technique du tamponnement est une référence grenobloise. Par ailleurs, l'implication des équipes d'anesthésie-réanimation chirurgicale et de radiologie, en particulier interventionnelle, ont permis au Centre hospitalier la création d'un *Trauma Center,* premier au plan national.

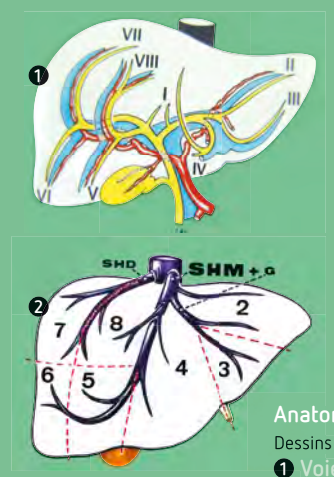

Anatomie du foie.
Dessins Jean Champetier, 1987
❶ Voies biliaires (en jaune) et vascularisation artérielle (en rouge) et veineuse portale (en bleu).
❷ Drainage veineux du foie par les veines sus-hépatiques vers la veine cave inférieure.

L'hépatectomie

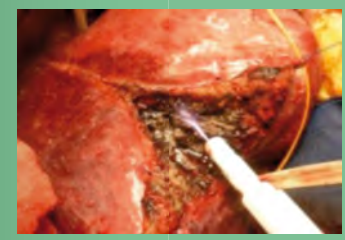

Appareil d'hémostase à argon, durant une hépatectomie.
Cliché DR

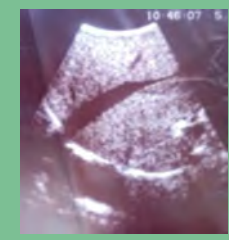

Échographie peropératoire permettant de visualiser la tumeur, les vaisseaux et les voies biliaires.
Cliché DR

Tumeur du foie : traitement mini-invasif (sonde de destruction tumorale).
Cliché DR

La transplantation hépatique

1986 : 1e transplantation hépatique, en urgence. Le foie malade est laissé en place.
Dessin DR

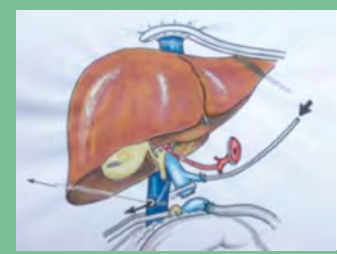

Transplantation orthotopique : foie malade enlevé. Actuellement, de 50 à 60 cas par an.
Dessin DR

Le traitement actuel des tumeurs malignes disséminées du péritoine

1994 : traitement des carcinoses péritonéales.
Clichés DR
Intervention : ablation du péritoine malade et de toutes les localisations tumorales ; chimiothérapie hyperthermique de la cavité abdominale (CHIP). Grenoble est une référence régionale.

Les techniques de vidéo-assistance et la robotique

1990 : développement de la cœlioscopie en chirurgie digestive.
Concerne d'abord l'ablation de la vesicule biliaire, puis la chirurgie du colon, du rectum (1996), de l'obésité, du foie.
Cliché CHUGA, 2017

Contribution à la mise au point d'un porte-instruments robotisé obéissant à la voix.
En collaboration avec le laboratoire TIM-C.
Cliché DR

La chirurgie **endocrinienne**

Si la chirurgie des glandes endocrines existe depuis longtemps, à l'Hôpital elle est rendue autonome, au sein d'un service spécifique, à partir des années 90. Les contours de la chirurgie endocrinienne grenobloise ont été définis par Roger Sarrazin, regroupant dans un service chirurgical la prise en charge des opérations des glandes thyroïdes, parathyroïdes, thymiques, surrénales et pancréas endocrine. Cette activité est actuellement assurée par l'équipe de Philippe Chaffanjon. Certaines glandes endocrines tels les ovaires, les testicules, l'hypophyse sont opérées dans d'autres services spécialisés.

Toutes les interventions reposent sur une vaste expertise chirurgicale et une connaissance anatomique générale car elles abordent des régions variées : cou, thorax, abdomen et rétropéritoine. Les liens forts entre chirurgiens et endocrinologues ont permis d'organiser des réunions de concertations **pluridisciplinaires** pour des pathologies bénignes et malignes. Les praticiens concernés par les dérèglements hormonaux (néphrologie, rhumatologie, médecine interne, cardiologie, etc.), tant hospitaliers que médecins de ville, y participent.

Ablation d'un goitre (augmentation du volume de la glande thyroïde), début du XXe s.
Gravure extraite de G. Marion, *Techniques chirurgicales*, Paris, 1917

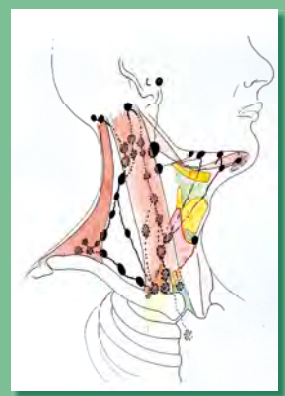

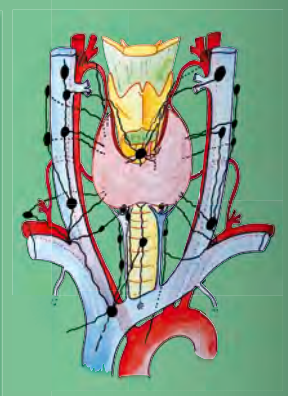

L'anatomie de la glande thyroïde et de son drainage lymphatique, cervical et médiastinal.
Schémas Roger Sarrazin

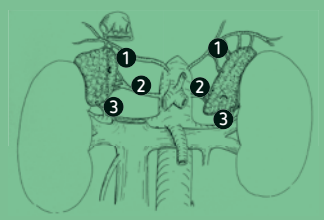

Les glandes surrénales.
Dessins Roger Sarrazin
Vascularisation artérielle :
1 Artère surrénale supérieure
2 moyenne
3 inférieure.

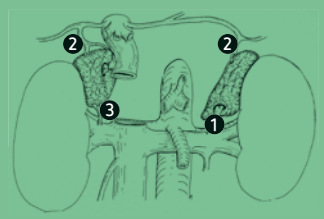

Vascularisation veineuse :
1 Veine surrénale principale
2 supérieure
3 inférieure.

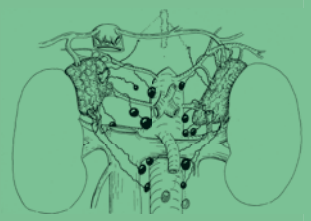

Drainage lymphatique.

Innervation.

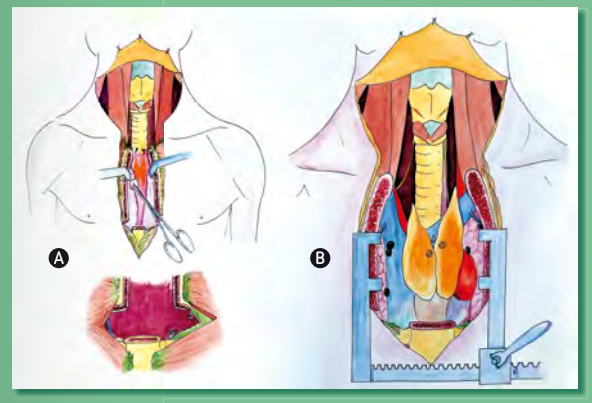

Voie d'abord du cou et du médiastin par cervicosternotomie dans le cadre de la chirurgie des cancers médullaires de la glande thyroïde.
Schémas Roger Sarrazin
A Après une large incision arciforme du cou, début de l'ouverture verticale du thorax avec section médiane du sternum. L'exérèse de la glande thyroïde et des lymphonœuds adjacents a été effectuée. B Par la section du sternum, le médiastin est largement exposé grâce à l'écarteur de Finochietto. Début du curage des nœuds lymphatiques du médiastin antérieur. Au centre, les deux lobes du thymus.

Les indications opératoires sont devenues plus précises au cours des vingt dernières années : meilleure sélection des nodules thyroïdiens à opérer, repérage préopératoire d'une minuscule glande parathyroïde pathologique, exploration échoendoscopique du pancréas, dosages veineux étagés des sécrétions surrénaliennes. Ainsi actuellement, le chirurgien connaît-il précisément la cible endocrinienne à opérer.

Les interventions ont gagné en sécurité tout en perdant une bonne part de leur agressivité. Le *monitoring* des nerfs de la voix, la fluorescence des glandes parathyroïdes et l'hémostase par électro-fusion protègent mieux que jamais les éléments nobles à respecter et permettent de miniaturiser les incisions. Depuis 1995 à Grenoble, la cœliochirurgie est utilisée pour les interventions surrénaliennes et pancréatiques.
Aujourd'hui, le CHU de Grenoble est l'un des rares centres de santé en France doté d'un service de chirurgie endocrinienne.

Abord thyroïdien mini-invasif et dissection par électrofusion.

Protection du nerf récurrent en chirurgie thyroïdienne.
Clichés : coll. particulière

Ci-dessus : recherche des parathyroïdes par autofluorescence.
Clichés : coll. particulière

Ci-dessous : *monitoring* peropératoire du nerf récurrent.

La chirurgie **urologique**

Transféré dans le nouvel hôpital des Sablons en 1970, le service d'urologie, sous la direction de Michel Revol, est modernisé. Il comprend entre autre une salle de radiologie pour les urétrographies et une salle de chirurgie endoscopique pour les résections de vessie et de prostate. À partir de 1975, Gilbert Faure développe des techniques innovantes, prenant en 1987 la tête du service. Disparu prématurément en 1993, Jean-Jacques Rambeaud lui succède. La chirurgie urologique a bénéficié de l'apport de nouvelles technologies permettant de réduire les douleurs post-opératoires et la durée d'hospitalisation.

Cinq domaines d'activité illustrent cette évolution :

Le traitement conservateur des tumeurs du rein

La chirurgie conservatrice du cancer du rein est apparue dans les années 80 reposant sur le principe de l'ablation de la tumeur et conservant le rein. La chirurgie par grande incision lombaire ou sous-costale a fait place à des incisions plus petites lors de l'arrivée de la cœlioscopie. L'utilisation du robot représente un progrès majeur, permettant d'enlever des tumeurs profondes, complexes, grâce à la vision 3D, la dextérité des mouvements et la précision du geste.

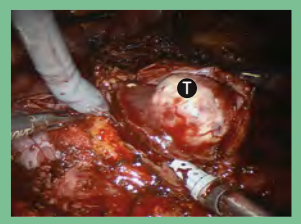

Ablation d'une tumeur ❶ du rein par cœlioscopie robot-assistée.
Cliché DR

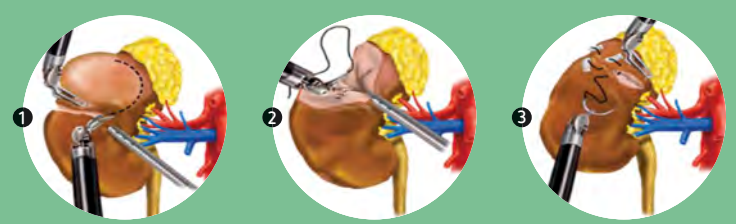

Ablation d'une tumeur du rein et reconstruction.
Schémas DR
❶ Ablation de la tumeur
❷ Sutures après ablation
❸ Fermeture du rein par sutures du parenchyme

Le traitement de la lithiase urinaire

Le traitement des calculs fut pendant longtemps exclusivement chirurgical par grandes incisions ou par voie endoscopique transurétrale. À partir des années 1985, cette prise en charge devient moins agressive avec l'apparition de la lithotritie extracorporelle, installée au CHU en 1986. L'endo-urologie dès 1990 s'impose avec l'urétéroscopie, nouvelle technique de prise en charge des calculs consistant à monter un appareil rigide ou souple dans l'uretère pour traiter des calculs ou tumeurs.

Calcul moulant les cavités du rein.
Cliché DR
L'approche percutanée des calculs du rein s'adresse aux calculs d'un volume supérieur à 20 mm.

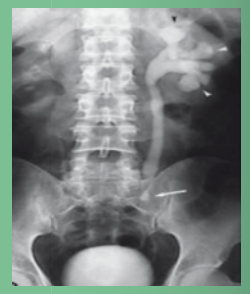

Image radiologique (urographie intra-veineuse) d'un calcul de l'uretère gauche.
Cliché DR

Lithotritie extracorporelle : technique non invasive de fragmentation d'un calcul de l'uretère par ultrasons.
Cliché DR

La transplantation rénale

La pratique de la transplantation rénale a marqué un tournant majeur de l'activité du service. Le premier cas est effectué à Grenoble en 1969 par René Latreille, Gilbert Faure et Henri Guidicelli. À partir de 1997, la cœliochirurgie s'impose pour les prélèvements du rein du vivant. Plus de 3 000 transplantations rénales ont été réalisées au CHU de Grenoble.

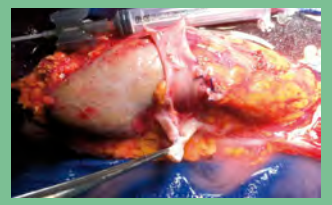

Préparation du rein du donneur avant transplantation.
Cliché DR

Transplantation rénale : rein du donneur en place.
Schéma DR
Rein en position iliaque droite. Sutures vasculaires effectuées sur les vaisseaux iliaques. L'uretère (en blanc) n'est pas encore anastomosé à la vessie.

La chirurgie de la prostate

Elle a beaucoup évolué.
- Le traitement de l'obstacle prostatique résistant au traitement médical repose sur la résection de l'adénome de la prostate.
- La chirurgie du cancer de la prostate consiste à enlever la totalité de la prostate. Ce geste complexe est réalisé depuis 2014 par cœlioscopie assistée par un robot.

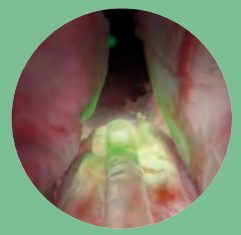

Adénome de la prostate : voie endoscopique endo-urétrale.
Cliché DR
La fibre laser au contact de la prostate. L'utilisation du laser Greenlight vaporise le tissu prostatique par voie endoscopique. Les risques hémorragiques sont plus réduits, ce qui permet souvent une hospitalisation d'une journée.

Chirurgie du cancer de la prostate : prostatectomie par cœlioscopie robot-assistée.
Cliché CHUGA
Après l'ablation de la prostate, une suture est faite entre vessie et urètre.

Le traitement de l'incontinence urinaire

Il est devenu beaucoup plus efficace, grâce à la prise en charge par rééducation périnéale. Mais en cas d'échec, une bandelette peut être mise en place par une chirurgie qui comprime l'urètre. Le sphincter artificiel est réservé aux incontinences les plus sévères depuis les années 90.

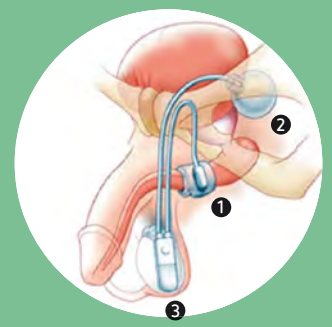

Sphincter artificiel urinaire.
Schéma DR
❶ Un petit anneau hydraulique est implanté autour de l'urètre qu'il comprime. La miction est obtenue en le vidant vers ❷ un réservoir à distance grâce à ❸ une pompe sous-cutanée.

La chirurgie **orthopédique** & la chirurgie traumatologique

Jusque dans les années 60, la chirurgie générale traite la traumatologie des adultes et des enfants. Au pavillon Brenier, Jean Cabanac traite chez les adultes les atteintes des membres et de la colonne vertébrale et chez les enfants les scolioses, les dysplasies de la hanche et les pieds-bots. En 1968, Jean Butel, son successeur, poursuit cette activité dans le nouvel Hôpital Sud à Échirolles avant d'intégrer en 1975 le nouvel hôpital des Sablons. Ce service de chirurgie orthopédique est spécialisé dans la chirurgie polytraumatique, osseuse et ligamentaire. Claude Faure puis Philippe Merloz prennent la direction du service.

Dès 1968 à l'hôpital Sud, Henri Bèzes s'oriente vers la traumatologie du ski, développant le traitement des fractures par ostéosynthèse selon la technique dite « AO » de classification des fractures mise au point en Suisse par son ami Muller. En 1990, Dominique Saragaglia lui succède et développe la prise en charge multidisciplinaire de la traumatologie du sport, en constante progression.

Grâce aux nouvelles technologies, la chirurgie orthopédique a considérablement évolué au CHU de Grenoble. Sur le site Nord, elle s'oriente vers les déformations rachidiennes de l'adulte, la chirurgie du bassin, la polytraumatologie à haute énergie des membres, du rachis et du bassin, et la traumatologie sur os fragile. La chirurgie orthopédique pédiatrique est exercée à l'Hôpital Couple enfant. L'activité sur le site Sud est spécialisée en traumatologie du sport, chirurgie de reconstructions et remplacements articulaires.

Ciment de ces secteurs, la traumatologie de l'appareil locomoteur lie tous ces praticiens aguerris dans une institution reconnue premier « **trauma center** » de France.

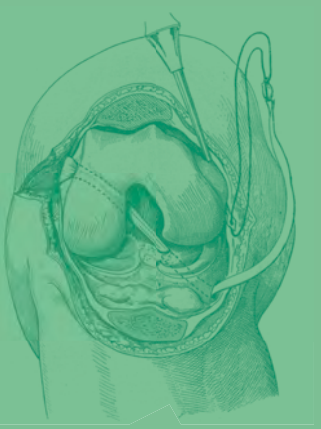

Réparation chirurgicale des ligaments croisés du genou.
Gravure tirée du *Traité de technique chirurgicale*, B. Fey, P. Mocquot, S. Oberlin et al., tome I, Paris, Masson, 1942
Reconstruction du ligament croisé antéro-externe à l'aide de la bandelette ilio-tibiale (opération de Hey-Groves). Sur cette figure, le genou a été abordé par voie transrotulienne transversale.

Une technique révolutionnaire : l'ostéosynthèse

Ostéosynthèse par plaque vissée, ici sur le tibia.
Image radiographique, coll. particulière
Cette technique ancienne connaît un grand succès à partir de 1968, évitant de longs mois d'immobilisation plâtrée.

Ci-contre à droite, deux salles d'opération à l'Hôpital Michallon : une salle spécialisée dans la traumatologie et la reconstruction articulaire, en 2015, et un bloc opératoire équipé pour les GMCAO, en 2010.
Coll. particulière

Quand les GMCAO permettent deux premières mondiales à Grenoble

Dès les années 80, les pratiques chirurgicales en orthopédie intègrent les nouvelles technologies : perfectionnements de l'imagerie médicale, de l'informatique médicale, apport des gestes médico-chirurgicaux assistés par ordinateur (GMCAO) et utilisation de nouveaux matériaux. Ceci permet le perfectionnement des ligamentoplasties du genou, de la cheville et de l'épaule et le développement de l'arthroplastie prothétique.

Grâce aux GMCAO, les chirurgiens grenoblois réalisent des premières mondiales. En 1995, Philippe Merloz et son équipe implantent la première vis pédiculaire rachidienne et en 1997, Dominique Saragaglia, réalise la première prothèse totale du genou. À l'heure actuelle, les équipes pratiquent une chirurgie toujours moins invasive voire percutanée, appliquée au rachis, au bassin et aux membres, dont la population gériatrique bénéficie de plus en plus largement.

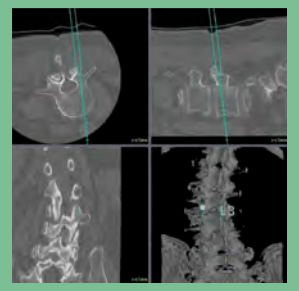

Colonne vertébrale lombaire : visée assistée par ordinateur du pédicule vertébral.
Vue scanner 3D, coll. particulière
Le 5 mars 1995, Philippe Merloz, Jérôme Tonetti et Ahmad Eid implantent la première vis pédiculaire rachidienne.

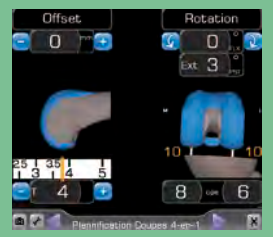

Prothèse totale du genou, pose assistée par ordinateur.
Image de synthèse 3D, coll. particulière
Le 21 janvier 1997, Frédéric Picard et Dominique Saragaglia implantent à Grenoble la première prothèse totale du genou.

Ci-dessous, ostéosynthèse percutanée du rachis avec assistance informatisée.
Coll. particulière
Il s'agit ici de corriger et de fixer en bonne position la déformation du rachis en relation avec une fracture vertébrale. Le patient est allongé sur le ventre. Pour cela, plusieurs vis pédiculaires seront mises en place (deux par vertèbre) au-dessus et au-dessous de la vertèbre fracturée.
• Au centre de la photo, les spots lumineux sont ceux de l'arc de référence et du trocart de visée pédiculaire tenu par la main du chirurgien.
• À gauche, on distingue l'écran de visualisation en 3D et en temps réel de la pénétration du pédicule vertébral par le trocart.

La **neurochirurgie**

La neurochirurgie définit la chirurgie du système nerveux central et de ses enveloppes. Si les premières craniotomies datent de la Préhistoire, l'essor de cette discipline est relativement récent. Jusqu'aux années 50-60, les chirurgiens généralistes assurent une grande partie de la neurochirurgie. Chirurgie macroscopique, elle se limite aux traumatismes des enveloppes et à l'évacuation des collections sanguines avec une mortalité postopératoire importante.

À Grenoble, les Xes Jeux Olympiques d'hiver de 1968 marquent la création du service de neurochirurgie avec l'arrivée d'un praticien remarquable : Jacques de Rougemont. Formé à Lyon, à Boston, puis praticien à Alger, il reste l'homme génial fondateur d'une école novatrice et créatrice malgré des débuts difficiles.

Dans les années 70-80, la microchirurgie autorise le traitement des tumeurs extra ou intraparenchymateuses, des malformations vasculaires, des troubles de l'hydraulique du liquide cérébro-spinal. Des outils perfectionnés miniaturisés sont adaptés à chaque pathologie. L'utilisation du microscope opératoire améliore la précision chirurgicale et permet d'épargner le maximum de tissu fonctionnel.

Au regard de la grande diversité des pathologies, l'équipe se structure. Jacques de Rougemont traite la pathologie vasculaire, les tumeurs en particulier hypophysaires ; Michel Barge prend en charge les urgences ; Alim Benabib développe la neurochirurgie fonctionnelle, la stéréotaxie et le traitement de la douleur ; Jean-Paul Chirossel se spécialise dans la pathologie vertébro-médullaire et la neurochirurgie de la base du crâne, en collaboration avec les chirurgiens ORL et de chirurgie maxillo-faciale. Jean-Guy Passagia intervient dans le domaine pédiatrique.

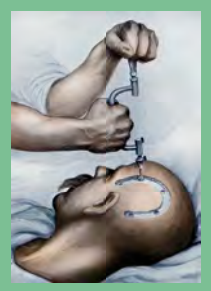

Ci-dessus : instruments pour pratiquer la trépanation au XVIIe s.
Planche extraite de J. Woodall, *The surgeons mate: trepanning instruments*, 1639
À gauche : trépanation ou craniectomie, perforation des orifices.
Image extraite de G. Marion, *Techniques chirurgicales*, tome 1, 1917

Les années 1990 à 2010 voient s'épanouir une neurochirurgie fonctionnelle de haute technologie. En 1987, Alim Benabid et son équipe expérimentent et mettent au point la stimulation cérébrale profonde par ***l'implantation d'électrodes pour le traitement des mouvements anormaux*** (maladie de Parkinson et dystonies). Plus de 200 000 patients sont actuellement traités par cette technique aux quatre coins du monde. Le relais est pris actuellement par Stéphan Chabardès. Des praticiens hyper-spécialisés, tel Claudio Munari, ont apporté leurs savoirs dans l'équipe en particulier pour le traitement chirurgical des épilepsies par cortectomies.

Les nouvelles technologies en neurochirurgie
Grâce aux progrès de l'imagerie et de la réanimation, en 2020, l'utilisation des navigateurs (GMCAO), de l'endoscopie et de l'IRM intra-opératoire est pluriquotidienne.



Patient équipé d'un cadre stéréotaxique, 1989.
Cliché TIMC-IMAG
Système mécanique permettant de relier patient, robot et données pré-opératoires issues d'images médicales (scanner, IRM…) où le geste chirurgical a pu être planifié de façon optimale.

Surgiscope.
Cliché : bloc opératoire de neurochirurgie, CHUGA
Il s'agit d'un microscope opératoire avec statif multidirectionnel et incrustation de l'image de la cible dans les oculaires de l'opérateur.

Ci-dessous, guidage d'un geste neurochirurgical : implantation sous IRM d'électrodes de stimulations cérébrales profondes dans les noyaux sub-thalamiques, chez un patient parkinsonien.
Clichés CHUGA
Réalisée par S. Chabardès (Grenoble) et P. Larson (San Francisco) à l'unité IRM en 2012, une telle intervention nécessite un matériel chirurgical adapté (a-magnétique).

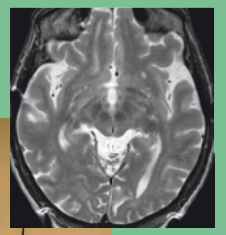

La chirurgie **ophtalmologique**

L'œil, petit organe sensoriel, garde toujours une part de mystère. Outre son rôle dans la vision, il est souvent le reflet de l'état général du patient.
La chirurgie ophtalmologique, très tôt devenue une microchirurgie, permet le traitement des pathologies de l'œil : cristallin (implants), cornée (greffes), vitré, rétine, muscles oculomoteurs (strabismes, paralysies oculomotrices), paupières et voies lacrymales.

D'abord dirigé par Jean-Louis Bonnet le service est installé dans un pavillon hospitalier commun avec la stomatologie. En 1973, il est transféré dans les locaux modernes du nouvel hôpital des Sablons et devient un service « plein temps » complètement autonome (activités et enseignement). À partir de 1989, Michel Mouillon puis Jean-Paul Romanet en 2005, conduisent cette spécialité vers l'excellence en l'orientant vers la recherche. Ils créent un réseau important avec le secteur libéral, les ophtalmologistes étant formés sur place. Jusque dans les années 2000, à l'hôpital Sud, un service de consultation, dirigé par Philippe Léopold, a également fonctionné.

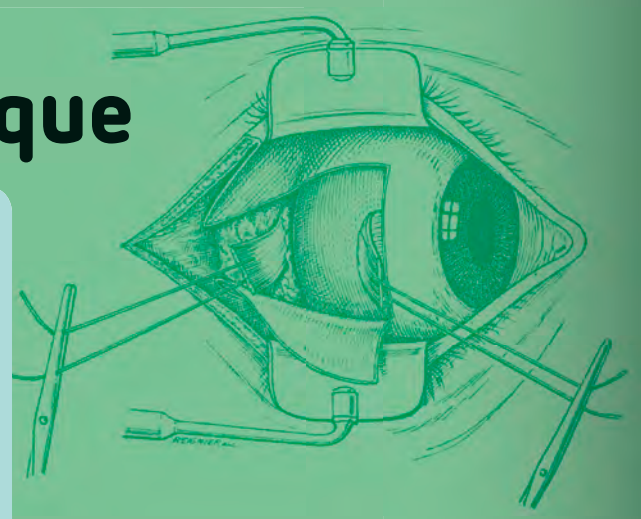

Salle d'opérations d'ophtalmologie, début du XXe s.
Hôpital civil de Grenoble à La Tronche
Coll. MGSM

Microchirurgie de l'œil en 2020.
Cliché particulier

Les activités de soins ont toujours été liées à la recherche clinique en lien avec des laboratoires de recherches labellisés (INSERM, CRSSA, IAB) et parmi les principaux travaux, il faut citer :
- l'étude de la différenciation de l'épithélium cornéen ;
- la mise au point du collagel, un biomatériau d'origine humaine ;
- la validation de l'utilisation d'un laser excimer pour la chirurgie ;
- la mise au point du traitement du glaucome par ultrasons, technique peu invasive et utilisée dans de nombreux pays actuellement (Florent Aptel) ;
- l'étude du rythme circadien de la pression intra oculaire (Jean-Paul Romanet) ;
- l'étude du flux sanguin oculaire, utile dans de nombreuses pathologies, par des moyens non invasifs (Christophe Chiquet).

Aujourd'hui le service est un pôle de référence reconnu, pour la région et la communauté ophtalmologique. Grâce au réseau de soins mis en place, la majorité des gestes chirurgicaux s'effectuent en ambulatoire.

La greffe de la cornée
Il s'agit de remplacer la partie de cornée malade par un tissu sain prélevé sur un donneur décédé.

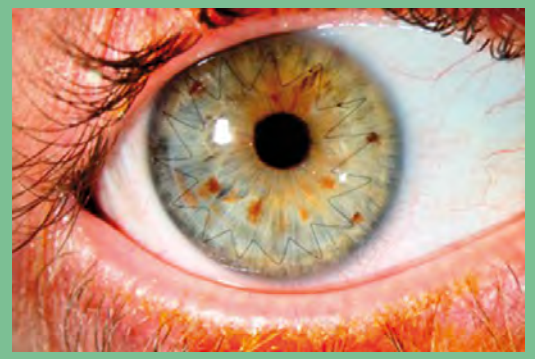

Cornée greffée.
Cliché Florent Aptel, CHUGA
Le remplacement de la cornée permet de retrouver une transparence parfaite en cas d'opacité. Le greffon est maintenu en place par un surjet continu au monofilament. Toute l'intervention se déroule sous microscope opératoire.

Une avancée récente dans le traitement du glaucome
due à Florent Aptel, actuellement chirurgien dans le service.

Le dispositif de traitement du glaucome en place sur un œil.
Cliché Florent Aptel, CHUGA
Si le corps ciliaire sécrète trop d'humeur aqueuse, la pression oculaire augmente. Un appareil disposé sur l'œil (sous anesthésie locale) délivre des ultrasons focalisés, de haute intensité, permettant une coagulation circulaire douce du corps ciliaire, faisant ainsi baisser la pression oculaire.

La chirurgie **ORL**

Initialement installé dans le bâtiment dit « de la Légion d'honneur » sous l'autorité de Félix Piaget (1906-1971), le service d'oto-rhino-laryngologie est transféré en 1972 dans l'hôpital des Sablons. Au sein de cet équipement moderne, Robert Charachon, spécialiste lyonnais des pathologies de l'oreille et de la surdité, contribue au rayonnement du service, associé à Claude Junien-Lavillauroy qui développe le secteur de chirurgie oncologique. Émile Reyt prend la direction du service à partir de 1999.

La spécialité ORL couvre un vaste domaine de pathologies chirurgicales, médicales, et fonctionnelles. Progressivement, le service noue des relations avec les spécialités du pôle céphalique permettant des prises en charges sophistiquées pluridisciplinaires. La neuroradiologie, développée par Guy Crouzet puis Ashok Vasdev, joue désormais un rôle considérable tant pour l'apport diagnostique que pour la réalisation de gestes interventionnels dans diverses pathologies.

Les spécificités de la chirurgie ORL à Grenoble

En cancérologie (lésions des voies aérodigestives supérieures ou bucco-pharyngées)

La concertation multidisciplinaire mise en place en 1970 par Claude Junien, ORL, et Constantin Vrousos, radiothérapeute, est exemplaire, en avance de 25 ans. L'utilisation de la radiothérapie et de la chimiothérapie permettent dans certains cas la préservation fonctionnelle d'organes comme le larynx.

La chirurgie de l'oreille et de la base du crâne

Les voies d'abord ont été améliorées pour la chirurgie de l'hypophyse, du neurinome de l'acoustique, des tumeurs nasosinusiennes et de reconstructions de la base du crâne.

Ainsi, la réparation des brèches méningées par voie endoscopique endonasale est une technique utilisée en France dès 1992 par Émile Reyt.

À droite : réparation d'une brèche du sinus sphénoïdal (coupe cadavérique sagittale).
Cliché DR
❶ Graisse oblitérant la totalité du sinus.
❷ Soutien du greffon par une feuille de Silastic placée selon une arche (retiré après 3 semaines).

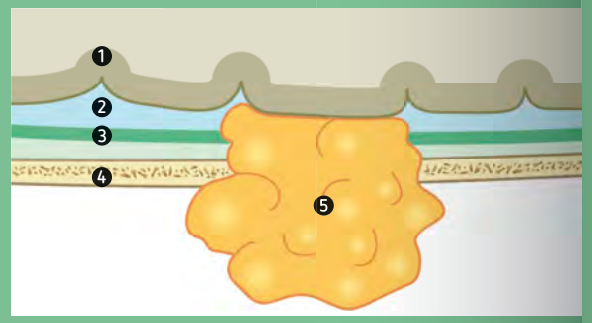

Schéma de reconstruction d'une brèche méningée de la base antérieure du crâne.
Schéma DR
❶ Pie mère et substance grise cérébrale.
❷ Liquide cérébrospinal.
❸ Dure mère.
❹ Os du crâne.
❺ Greffon de graisse placé en bouchon de champagne.

La prise en charge des pathologies de l'oreille, fleuron hospitalier

Cholestéatome, otite chronique… grâce à Robert Charachon depuis les années 70, le service est devenu un centre de référence international, tant pour sa stratégie chirurgicale que pour l'enseignement.

D'autre part, le traitement chirurgical des surdités, et en particulier la pose d'implants cochléaires (Sébastien Schmerber au Centre cochléaire des Alpes), associée à la compétence des équipes d'audiologie et d'orthophonie, est un autre domaine d'excellence grenoblois.

Implant cocléaire.
Images DR
❶ Partie externe.
❷ Partie interne.
❸ Radiographie montrant la bonne position des électrodes dans la cochlée.
❹ Vue schématique en coupe frontale d'un implant.

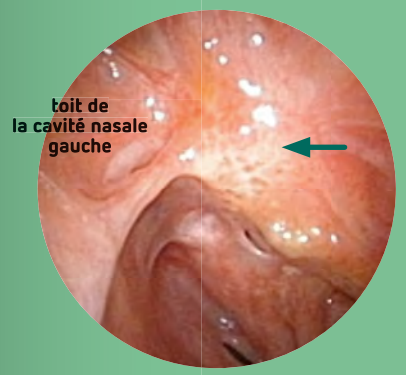

Vue endoscopique nasale après reconstruction.
Cliché DR
Le greffon de graisse est visible à travers la muqueuse qui la tapisse après 6 semaines (flèche).

Les interventions multidisciplinaires

Au plan chirurgical, les techniques d'exérèses pratiquées à plusieurs équipes sont devenues la règle (chirurgie plastique, maxillo-faciale, neurochirurgie, chirurgie thoracique).
Elles sont suivies de reconstructions souvent complexes (par exemple : lambeaux musculo-cutanés régionaux ou lambeaux libres micro-anastomosés). Grenoble est devenu un centre régional reconnu dans ce domaine.

La chirurgie **maxillo-faciale** & la chirurgie **plastique**

Dans les textes sanscrits, vers 600 ans avant J.-C., figure la première description d'une reconstruction nasale par un lambeau cutané prélevé sur le front : le « lambeau indien ».
Au XVIe siècle, Gaspare Tagliacozzi, chirurgien à Bologne, réalise la première réparation d'une amputation nasale. Il sera vivement critiqué car à cette époque interférer avec l'œuvre de la nature est considéré comme sacrilège. La chirurgie plastique est condamnée pour deux siècles. Au XIXe siècle, Édouard Zeis, chirurgien allemand, utilise pour la première fois le terme de « chirurgie plastique », pour définir cette chirurgie de la « forme ». Au XXe siècle, c'est au cours du premier conflit mondial qu'apparaissent les premières unités de chirurgie maxillo-faciale pour la réparation des « gueules cassées ».

Réparation d'une amputation nasale au XVIe s.
Gravure tirée de *De curtorum chirurgia per insitionem*, Gaspar Bindonus, Venise, 1597.
Un lambeau cutané est prélevé sur le bras, selon la technique italienne décrite en 1570 par Gaspare Tagliacozzi.

À Grenoble, à la fin des années 60, cette spécialité est quasi inexistante. Elle se limite, au sein d'un ancien pavillon de stomatologie, à l'extraction des dents de sagesse et au traitement des fractures des maxillaires par blocage et régime liquide. La pratique de la chirurgie maxillo-faciale débute en 1970 reposant sur l'investissement de Bernard Raphaël. Il bâtit intégralement cette spécialité en se calquant sur le modèle de Nancy, dirigé par son aîné et ami Michel Stricker.

C'est ainsi que vont se développer :
- **La traumatologie de la face,** qui augmente du fait du tourisme de montagne ;
- **Les tumeurs** de la cavité buccale, des glandes salivaires, des orbites, et des fosses nasales ;
- Les dysmorphies cranio-faciales, fentes labio-maxillo-palatines, craniosténoses et dysostoses cranio-faciales. La prise en charge de ces **malformations complexes,** qui intéressent à la fois le crâne et la face, nécessite la collaboration indispensable des neurochirurgiens (J.-P. Chirossel, J.-G. Passagia) et de la réanimation infantile.

Les techniques chirurgicales se multiplient : greffes osseuses, ostéosynthèses, ostéotomies, distractions ostéogéniques, lambeaux cutanéo-musculaires pédiculés et micro-anastomosés. Elles permettent de couvrir, dès les années 80, le vaste domaine de la chirurgie plastique reconstructrice, en particulier les reconstructions mammaires après cancer pratiquées par Jacques Lebeau.

En 1989, le rapprochement avec l'unité de chirurgie de la main (F. Moutet) offre un plateau technique de chirurgie plastique reconstructrice et esthétique de haut niveau. Cette structure originale et exemplaire, reconnue au plan international, participera à la formation de nombreux praticiens.

Trois cas de malformations complexes

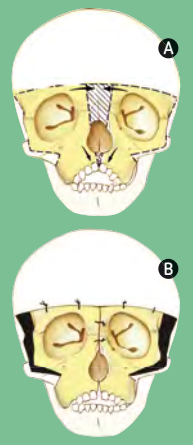

Hypertélorisme
Écart excessif entre les orbites par dysplasie osseuse fronto-naso-maxillaire ; correction par bipartition crânio-faciale selon J. Van der Meulen.
Cas clinique, coll. B. Raphaël, service CMF-CHUGA, schémas J. Lebeau
Ⓐ Découpe chirurgicale.
Ⓑ Rapprochement des deux hémifaces.

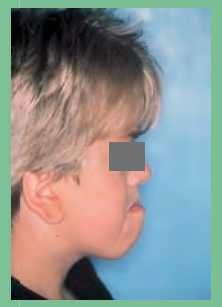

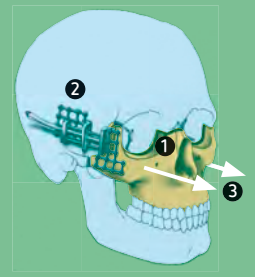

Crânio-facio-sténose
Déformation par défaut de croissance de la face ; correction par distraction ostéogénique.
Cas clinique, coll. B. Raphaël, service CMF-CHUGA, schémas J. Lebeau
Après séparation du massif facial de la base du crâne par ostéotomie ❶ mise en place de deux distracteurs ❷ dont l'activation permet l'avancée progressive du massif facial ❸.

Crâniosténose
Déformation triangulaire du front et des orbites, ou trigonocéphalie ; correction par crânioplastie de remodelage fronto-orbitaire.
Cas clinique, coll. B. Raphaël, service CMF-CHUGA, schémas J. Lebeau
Ⓐ Déformation et découpe chirurgicale des pièces osseuses.
Ⓑ Ⓒ Échange des volets.

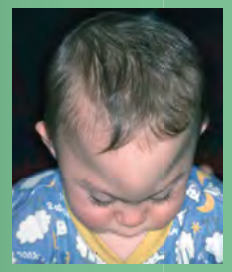

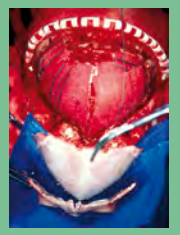

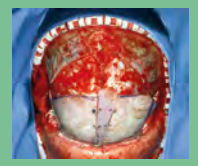

La chirurgie **de la main**

Issue de la chirurgie de l'appareil locomoteur, la chirurgie de la main devient dans les années 60 une spécialité à part entière. À Grenoble, son histoire débute au cours des années 70 avec la création d'un secteur de chirurgie de la main et des brûlés.

En 1981, à l'hôpital, Georges Frère réalise une réimplantation de l'avant-bras avec succès chez un homme de 57 ans.
En 1982-83, le traitement des lésions nerveuses périphériques s'enrichit de la prise en charge des atteintes du plexus brachial traumatique et congénital.

En 1986, le service obtient le label **SOS Main** et intègre la Fédération européenne des Services d'urgence de la main. En 1987, l'augmentation de l'activité de chirurgie de la main rhumatoïde conduit à la création de **l'École de la polyarthrite** de Grenoble avec le service de rhumatologie.
Au cours de cette période, la chirurgie de la main bénéficie de nouvelles techniques d'exploration : **l'arthroscopie** et l'utilisation des premières images européennes de **reconstruction 3D** des os du carpe, en collaboration avec le TIM-C. Des recherches conduites en lien avec le CENG permettent la fabrication des **premiers implants** articulaires digitaux en pyrocarbone.

En 1989, le regroupement de l'unité de Chirurgie plastique de la main et des brûlés (CMB) et du service de Chirurgie plastique et maxillo-faciale permet la constitution d'un plateau de chirurgie réparatrice complet, exemplaire à l'époque.

En 1997, soucieux de la qualité de la **rééducation,** le chirurgien François Moutet et le kinésithérapeute Dominique Thomas ouvrent une formation : le Diplôme interuniversitaire (DIU) européen de rééducation et d'appareillage en chirurgie de la main, dont le succès est immédiat.

Deux exemples de lésions complexes en traumatologie

La réimplantation de la main gauche

Années 90
Une opération réalisée sur un patient victime d'un accident de scie circulaire.

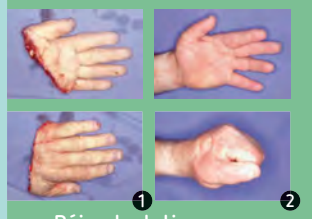

Réimplantation de la main gauche.
Cliché CHUGA
❶ État avant l'opération,
❷ résultat après 3 mois.

La réimplantation simultanée de deux bras amputés

2017
Les chirurgiens grenoblois réalisent avec succès chez une jeune femme cette opération rendue possible grâce à une excellente coordination des secours, permettant de commencer le geste chirurgical dans les deux heures suivant l'accident.

Réimplantation des deux bras.
Cliché CHUGA
Résultat après 24 heures.

Si ces macro-réimplantations sont techniquement maîtrisées (une par an environ depuis 35 ans), leur récupération est lente – de 2 à 3 ans – et nécessite une rééducation prolongée, et souvent des gestes chirurgicaux complémentaires.

Traitement des lésions nerveuses périphériques

La prise en charge des atteintes du plexus brachial

Paralysie obstétricale du plexus brachial.
Cliché DR
À la suite de lésions à l'émergence des racines nerveuses lors de l'accouchement, le membre supérieur est ballant et la main en supination. L'intervention entre le 3e et le 6e mois permet de récupérer une main et un membre supérieur les plus fonctionnels possible.

Rhumatologie

Le traitement de la polyarthrite

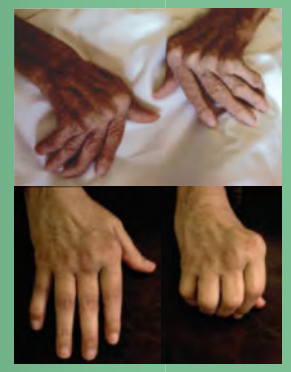

Main rhumatoïde sévère.
Cliché DR
En bas : résultat après synovectomie des tendons extenseurs, stabilisation du carpe, réaxation des parties molles et mise en place d'implants au niveau des articulations métacarpo-phalangiennes des 4 doigts longs.

Exploration

L'arthroscopie et la reconstruction 3D

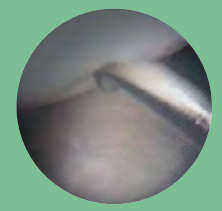

Arthroscopie du poignet.
Cliché DR
Ici, un palpeur teste la compétence du ligament entre le scaphoïde et le semi-lunaire. Sa rupture entraîne une instabilité entre ces deux os du carpe, source inévitable d'arthrose invalidante à terme.

1988 : premières images européennes de reconstruction 3D des os du carpe.
Cliché TIM-C
Ces reconstructions visent à donner une image « réaliste » des os du carpe et à évaluer les mouvements des os entre eux. Cette recherche essayait d'estimer les conséquences de l'atteinte d'un ou plusieurs d'entre eux sur la physiologie du carpe dans son ensemble.

Prothèses et implants

Le premier implant en pyrocarbone

1989 : première utilisation mondiale du pyrocarbone pour les prothèses articulaires digitales.
Cliché DR
Le contexte scientifique grenoblois permet cette première mondiale concomitante à celle de la Mayo Clinic, en toute ignorance l'une de l'autre. Francois Moutet alors en DEA au CENG met au point des implants articulaires pour la main en utilisant du pyrocarbone (déchet des réacteurs nucléaires à haute température) comme axe d'une prothèse charnière. À Rochester, on l'utilise comme matériel de glissement de prothèses de re-surfaçage.

En 2017 en France, la traumatologie de la main a représenté 2,3 millions d'accidents dont 90 % d'accidents domestiques, et leur nombre ne fléchit pas.

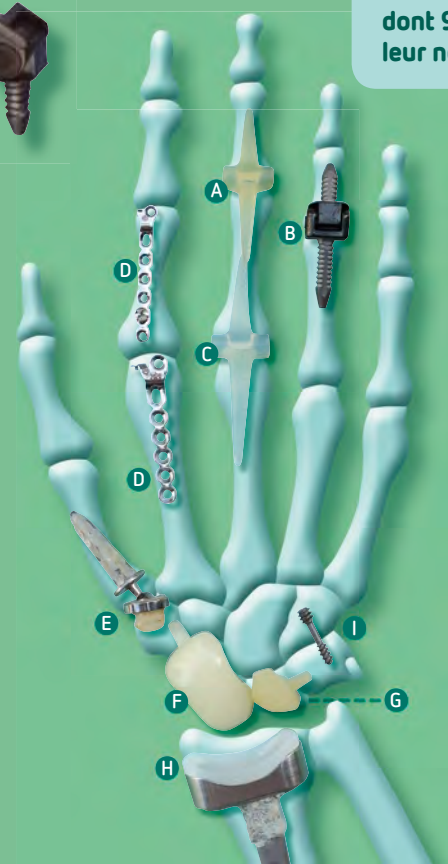

Quelques implants utilisés en chirurgie de la main

Ⓐ **implant interphalangien proximal** en silicone (*spacer* de Swanson)
Ⓑ **prothèse interphalangienne proximale** en titane-pyrocarbone (mis au point à Grenoble), IAD™
Ⓒ **implant métacarpo-phalangien** en silicone (*spacer* de Swanson)
Ⓓ **plaque vissée sur phalange** ou **métacarpien**
Ⓔ **prothèse trapézo-métacarpienne** en titane-polyéthylène hydroxyapatite (mis au point à Grenoble), Roseland™
Ⓕ **implant pour scaphoïde** en silicone (*spacer* de Swanson)
Ⓖ **implant pour lunatum** en silicone (*spacer* de Swanson)
Ⓗ **prothèse du poignet** (radio-carpienne), Biax™
Ⓘ **vis compressive** auto-taraudante, Arex™

Coll. particulière, dessin TL

Hall opératoire de l'Hôpital Sud à Échirolles, 2007.
Cliché CHUGA

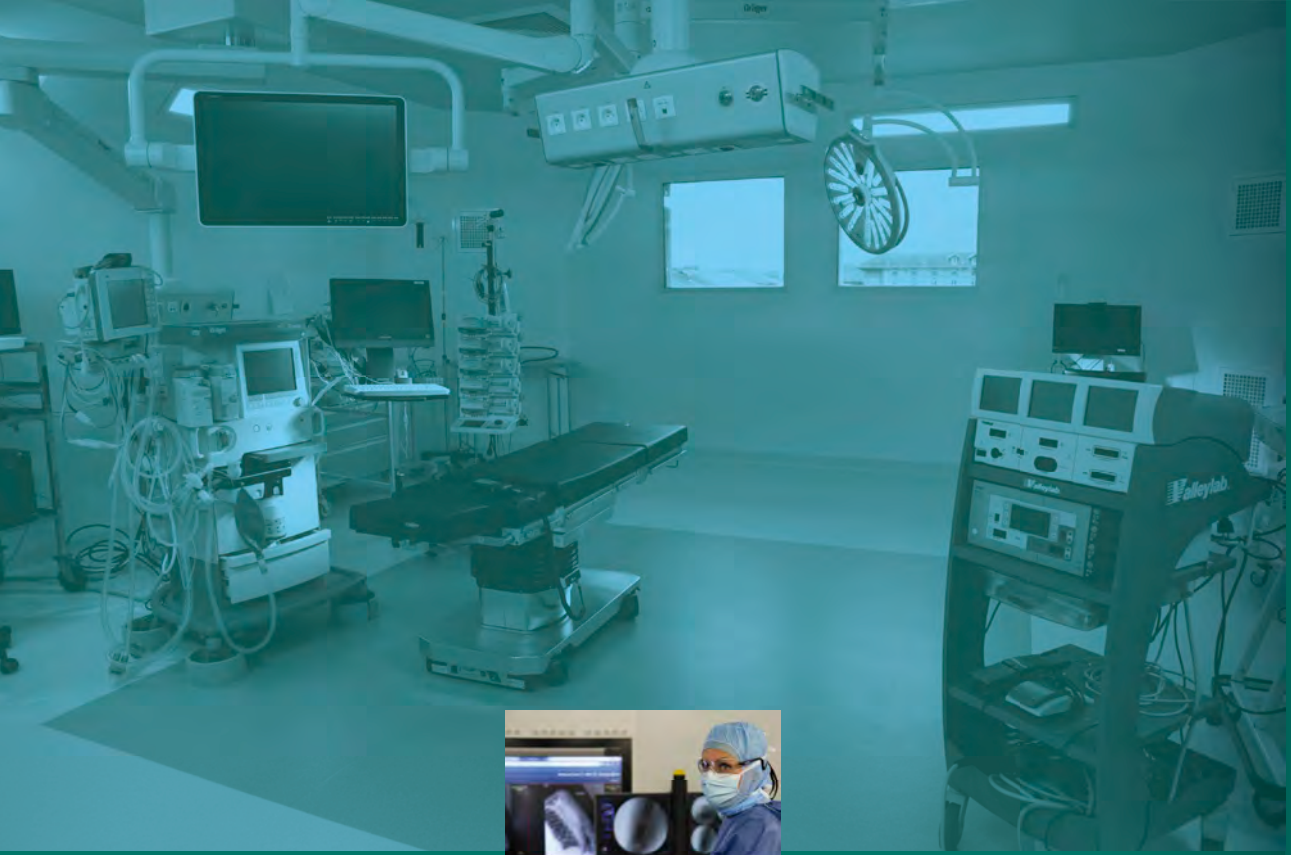

Les nouveaux
blocs opératoires
du CHU Grenoble Alpes
en 2021.
Cliché Hugo Matesa

prédictive
préventive
participative
personnalisée
précise

Demain, la chirurgie

Que sera la chirurgie demain ? « Elle sera robotisée ! » Cette réponse reflète l'attrait fantasmé pour les technosciences, qu'une vulgarisation simpliste et médiatique encourage, en évoquant « l'homme augmenté ». Néanmoins, ne s'agit-il pas d'abord de le réparer ?

Demain, une chirurgie des « 4 P » (prédictive, préventive, participative et personnalisée) sera possible. Un 5e P sera celui de *précise*. L'évolution des nanotechnologies, de la biologie, de l'informatique et des sciences cognitives (NBIC) façonne la chirurgie de demain. Elle peut en outre s'imaginer « AMiCaLe » (ambulatoire, mini-invasive, *computer assisted, less expensive)*.
Les nanotechnologies permettront des diagnostics précoces et traiteront *in situ* les lésions tumorales à l'échelle cellulaire, voire moléculaire, limitant les exérèses. **La biologie,** avec l'utilisation des cellules souches et les reconstructions tissulaires, pourra diminuer les transplantations d'organes, résolvant les problèmes de donneurs et d'immunosuppression. Elle pourrait aussi résoudre le vieillissement ou l'usure tissulaire. **L'informatique** permet la navigation assistée. Les progrès sont constants et s'enrichissent des avancées de l'imagerie pour la modélisation 3D du patient et la planification du geste. Mais le robot ne peut pas tout, ne fait pas tout et ne le fait pas seul. **Les sciences cognitives** concourent à la compréhension des systèmes complexes de traitement de l'information et sont la pierre angulaire de la construction de la relation homme-machine.

De nouvelles pratiques
La téléchirurgie, en recours à des compétences non disponibles sur place, nécessite un support technique là où le geste doit être réalisé. Qu'en sera-t-il dans les pays en voie de développement ? **Les nouvelles possibilités chirurgicales** interrogent sur les possibles désirs d'augmentation ou de transformation de l'être humain. Le chirurgien a une relation ambiguë avec le transhumanisme. Comment refuser une amélioration qu'il sait accessible ? Il ne devra pas oublier qu'il est un réparateur et non un créateur. Il paraît illusoire et dangereux d'imaginer un rapport dématérialisé entre patient et chirurgien.

L'intelligence artificielle (IA) support de la chirurgie de demain ? Ne vaudrait-il pas mieux parler de l'intelligence avec des moyens artificiels ? Le vacarme médiatique des techno-gourous rend peu audible un discours mesuré analysant les possibles et les limites. L'apprentissage automatique *(deep learning)* dote la machine d'un comportement générant son individualisation, sa singularité, et lui permet parfois de développer des capacités supérieures à celles de son concepteur pour une application donnée.

Est-ce pour autant la fin de l'Art chirurgical ?
Lors de complications opératoires, parlera-t-on d'aléa thérapeutique, de défaillance instrumentale ou de risque technologique ? Cette évolution questionne et a justifié en 2017 la création d'une agence européenne « pour la robotique et l'intelligence artificielle ». La place du chirurgien dans la chirurgie change et changera encore, mais conceptuellement, **l'homme reste au centre de la décision et du geste.**

Anatomistes, chirurgiens & **artistes**

Les professeurs François Calas, Yves Bouchet, Jean Champetier et Roger Sarrazin, tous chirurgiens, furent les pionniers de l'anatomie grenobloise. Ils ont toujours orienté leurs travaux vers l'anatomie clinique et, visionnaires dans leurs recherches, ils ont ouvert la voie à des développements scientifiques dans les domaines de la médecine, de la chirurgie, de la physiologie et de l'imagerie médicale (TDM ou IRM). Véritables artistes au plan pédagogique, leurs cours magistraux restent mémorables dans la forme, comme de véritables modèles de pédagogie. En particulier les dessins à la craie au tableau noir, art éphémère, restent dans la mémoire de nombreux étudiants.

Mais ils avaient d'autres talents. **François Calas** (1910-1983), collectionneur d'instruments, était connu pour ses dons musicaux et sa maîtrise du violon.

Les peintures régionalistes vives et délicates d'**Yves Bouchet** (1923-2016) étaient appréciées des connaisseurs.

Jean Champetier (1930-1992) avait une passion pour les aquarelles, inspirées des formes et couleurs de la côte méditerranéenne, outre ses dessins anatomiques d'une précision remarquable.

Roger Sarrazin (1932-2018) ornait la salle de cours de son service de dessins anatomiques et chirurgicaux multicolores, à l'intention des étudiants. Ses qualités étaient suffisamment reconnues pour avoir été enseignant d'anatomie artistique à l'école des Beaux-Arts de Grenoble pendant plusieurs années. Par ailleurs, il s'adonnait à la sculpture sur bois, technique qu'il a maîtrisée dès le plus jeune âge.

Yves Bouchet

La vallée du Grésivaudan, vue du Versoud
Huile sur toile
Yves Bouchet

Yves Bouchet
Coll. particulière

Roger Sarrazin

Roger Sarrazin
Coll. particulière



Main droite
Sculpture sur bois
Roger Sarrazin

Jean Champetier

Le port de Cassis
Encre sur papier, 1980
Jean Champetier

Jean Champetier
Coll. particulière

Coupe sagittale
Encre sur papier
Dessin de Jean Champetier, publié dans l'ouvrage collectif : *Quatorze coupes sagittales du médiastin*, R. Sarrazin, J. Champetier, Ch. Contamin, Paris, 1965

Chirurgiens, anatomistes et artistes, ils ont ainsi imprimé leur marque de façon définitive dans la mémoire hospitalo-universitaire grenobloise.

Concours de chant des étudiants en médecine, 1949
Coll. particulière
À gauche : Yves Bouchet ; à droite : Honoré Chatard, lui-même dermatologue et peintre.

Contributions & remerciements

Cette exposition a été réalisée par l'association du Musée grenoblois des Sciences médicales, présidée par le professeur Jean-François Dyon.

Ont participé au comité de pilotage :
Pierre-Yves Brichon
Philippe Chaffanjon
Henri Guidicelli
Jean-François Le Bas
Élisabeth Lemeunier
Christian Letoublon
Philippe Merloz
Michel Mouillon
François Moutet
Jean-Guy Passagia
Jean-Jacques Rambeaud
Bernard Raphaël
Émile Reyt
Paul Stieglitz
Catherine Zoppis

Rédaction, documentation et coordination du projet :
Sylvie Bretagnon
et Jean-Francois Dyon
Scénographie :
Peggy Rotheval
Graphisme :
Thomas Lemot
Impression :
Médiamax
Imprimerie Notre-Dame
Logistique :
Services généraux - CHU Grenoble Alpes
Éclairage :
Atelier d'électricité de La Tronche - CHU Grenoble Alpes
Menuiserie :
Atelier de menuiserie de La Tronche - CHU Grenoble Alpes

Tous nos remerciements vont également à :
Séverine Abbadie
Thierry Boyadjian
Philippe Cinquin
Sophie Genna
Stéphane Lavallée
Philippe Masson
Jean-Francois Payen
Emmanuel Promayon
Ronan Richter
Sébastien Schmerber
Jean-Jacques Sotto
Alain Tornier
Jocelyne Troccaz
Marc Vareilles

ainsi qu'au Ladaf (Laboratoire d'anatomie des Alpes françaises) - UGA

à Polytech Grenoble

et aux sociétés :
Corin France SAS®
DepuySynthes®
Eccami (Excellent center for computer aided medical interventions) - UGA
Stryker-Wright Medical®
Surgivisio®
Zimmer-Biomet®.

Cette exposition a pu voir le jour grâce aux soutiens financiers :
du Département de l'Isère

du CHU Grenoble Alpes et du programme Culture & Santé

de l'Université Grenoble Alpes

et de l'Agrus (Association grenobloise pour le rayonnement universitaire du site santé).

Graphisme : Thomas Lemot
Achevé d'imprimer sur les presses
de l'imprimerie Notre-Dame
à Montbonnot
Dépôt légal : mai 2021

Au début du XXe siècle, la main reste l'outil prépondérant de l'acte opératoire. Le perfectionnement d'instruments adaptés aux techniques opératoires et l'organisation d'espaces dédiés contribuent au développement de la chirurgie hospitalière. En 1950, l'hôpital compte deux services de chirurgie générale et quelques-uns de spécialités. Les progrès de l'anesthésie, de la réanimation et le développement des antibiotiques vont révolutionner l'exercice chirurgical. À partir de 1962, les disciplines s'individualisent au sein de services spécifiques.

À Échirolles, dans le nouvel Hôpital Sud, puis à La Tronche dans l'Hôpital des Sablons, le progrès ne tient plus seulement à la dextérité du chirurgien mais aux conditions d'exercice, avec le concours d'équipes qualifiées, et aux conditions d'hygiène qu'offrent les nouveaux blocs opératoires.
Au cours des années 80, l'imagerie médicale et les techniques de chirurgie vidéo-assistée conditionnent de nouvelles pratiques.
Acteurs de la recherche, chirurgiens, informaticiens et radiologues collaborent pour guider les gestes médicaux et chirurgicaux par ordinateur et désormais, les blocs opératoires s'apparentent à de véritables plateaux techniques.

À l'heure où le Centre hospitalier universitaire Grenoble Alpes inaugure le nouveau plateau interventionnel, l'exposition présentée au Musée grenoblois des Sciences médicales permet de mesurer, à travers des objets, des livres et des documents iconographiques, le chemin parcouru et d'apprécier l'amélioration des conditions de prise en charge du patient.

www.musee-sciences-medicales.fr

MUSÉE GRENOBLOIS DES SCIENCES MÉDICALES

10 €
ISBN : 978-2-9535902-2-7

isère LE DÉPARTEMENT · CHU GRENOBLE ALPES · ars · La Région Auvergne-Rhône-Alpes · PRÉFET DE LA RÉGION AUVERGNE-RHÔNE-ALPES · UGA Université Grenoble Alpes · agrus